

**Л. Б. Мар'єнко***Львовский национальный медицинский университет  
имени Данила Галицкого (г. Львов)***Особенности патоморфоза эпилепсии с началом  
заболевания в детском и подростковом возрасте**

На основании изучения катamnестических данных 326 больных с началом заболевания в детском, подростковом и молодом взрослом возрасте очерчены особенности возрастного, клинического и терапевтического патоморфоза эпилепсии в зависимости от ряда факторов. Положительный (по отношению к здоровью) возрастной и терапевтический патоморфоз эпилепсии отмечен у пациентов с идиопатической эпилепсией с развитием ремиссии у 84,2% больных. Отрицательный возрастной и терапевтический патоморфоз эпилепсии с развитием фармакорезистентности констатирован при начале заболевания в более раннем возрасте; с увеличением длительности заболевания; при неэффективности первого адекватно выбранного противосудорожного препарата; при симптоматической эпилепсии у детей вследствие перинатальной патологии, ДЦП, черепно-мозговых травм, склероза гиппокампа, у подростков — при объемных образованиях головного мозга. Пол пациентов и влияние дополнительных вредных экзогенных факторов на протяжении болезни не влияли на исход и клинический патоморфоз эпилепсии.

*Ключевые слова:* эпилепсия, возрастной патоморфоз, терапевтический патоморфоз, детский возраст, подростковый возраст.

**L. B. Mar'yenko***Danylo Halytsky Lviv National Medical University  
(Lviv)***Peculiarities of epilepsy pathomorphosis  
with onset of the disease in childhood and adolescence**

Peculiarities of age-related, clinical and therapeutic pathomorphosis of epilepsy, depending on several factors, were outlined on the basis of catamnestic data of 326 patients with epilepsy onset in childhood, adolescence and young adulthood. Positive (with respect to health) age-related and therapeutic pathomorphosis of epilepsy was identified in patients with idiopathic epilepsy with development of remission in 84.2% of patients. Negative age-related and therapeutic pathomorphosis of epilepsy with development of drug-resistance has been ascertained with epilepsy onset at an earlier age; with increasing duration of the disease; after failure of first adequately chosen antiepileptic drug; in symptomatic epilepsy of childhood due to perinatal pathology, cerebral palsy, traumatic brain injury, hippocampal sclerosis, in adolescents — in space-occupying lesions of the brain. Gender of patients and impact of additional exogenous harmful factors upon the disease did not affect the outcome and clinical pathomorphosis of epilepsy.

*Keywords:* epilepsy, age-related pathomorphosis, therapeutic pathomorphosis, childhood, adolescence.

УДК 616.858-085

**О. П. Мостовая**, канд. мед. наук, докторант кафедры гигиены, областной детский психиатр, психоаналитик  
Винницкий национальный медицинский университет им. Н. И. Пирогова  
(г. Винница)

### ПРИМЕНЕНИЕ ГЛУБИННОЙ ПСИХОТЕРАПИИ (АНАЛИТИЧЕСКОЙ) В КОМБИНИРОВАННОМ С АЭП ЛЕЧЕНИИ НЕКОТОРЫХ ВИДОВ ЭПИЛЕПСИЙ

Исследования нейрофизиологии мозговых структур, которые имеют ключевую роль в эпилептогенезе показывают зависимость между психологическими процессами и возникновением эпилептического припадка. Гиппокамп, миндалина, префронтальная кора — регулируют эмоциональные процессы, интеграцию с интеллектуальными, включение и выключение сознания. Нарушение «нормальной конверсии», когда накопление или усложнение чувственных переживаний, — переводится в другие чувства или боли, — выражается эпилептическим припадком. Такие виды эпилепсии формируются вследствие генетической предрасположенности и эпигенетических влияний, неправильно пережитых стрессов. Развитие эпилепсии через 5—6 лет вызывает корковую дисплазию в области префронтальной коры. Такие виды эпилепсии классифицируют, как идиопатические. Они как правило резистентны к медикаментозному лечению, и излечиваются с применением глубинной, психоаналитической психотерапии.

*Ключевые слова:* психотерапия, эпилепсия, лечение, антиэпилептические препараты

Последние исследования по нейрофизиологии эпилепсии касаются роли гиппокампа, механизмов включения и выключения сознания; фокальных корковых дисплазий; многообразия идиопатических эпилепсий; «возрастных» эпилепсий. Рассмотрим некоторые точки этих исследований.

**I.**

**Гиппокамп.** Структура головного мозга, которая связана с депрессией конверсией и припадками. Исследование, представленное на конгрессе по эпилептологии в Лондоне. В гиппокамп новорожденных крыс вводили каинат и создавали для них различные

стрессы. Пропорция каинат-стрессы моделировала соотношение генетика — среда. Больше каината — больше проявления генетических влияний, что выражается эпилептическим припадком. Меньше каината — больше стрессовых воздействий. В этом исследовании новорожденных крыс подвергали различным стрессам: физическим (голод, холод и т. д.) и психологическим — и было показано, каинат в тех дозах, когда он не вызывает припадок самостоятельно, — вызывает припадок при добавлении трех видов стрессов: ранняя сепарация матери, брошенность и сменные опекуны. Если количество каината уменьшается, то эти стрессы вызывают выраженные симптомы депрессии, резистентной к лечению. Это создает основание для психотерапии. Эпилептический припадок возникает

при нарастанні депресивної угрози при умови генетическої схлонності і порушенні спосібності переносити депресивні чутства (психіческіе боли), таким образом, — люди с ідіопатическої епілепсією імеють проблему в переживанні депресивних чутств, поэтому реагують епілептическіми припадками на психіческіе боли.

#### Клініческіи пример

Пациент, 17 лет. Епілептическіе припадкі с 14 лет — после ряда стрессов. Переехали в новый микрорайон, перешел в другую школу, где в классе были сильные лидеры, которые его подавляли и унижали. Чувствовал, что попал в безвыходную ситуацию. В этот же период умер дед, который очень любил пациента. Припадкі появились после ночного сна, просыпался с чувством дезинтеграции (что создает сходство с припадков с процессами при психозах), описывал степень дезинтеграции как невыносимую, что заканчивалось выключением сознания, парциальным с вторичной генерализацией припадком. В этот период возник и стал нарастать негативизм к родителям, который играл роль катализатора припадков, и в то же время также относился к разряду психотических. То есть: перенесенные стрессы, которые возникли у подростка, бывшего до этого очень благополучным, создали те же психіческіе боли, что возникают в случаях брошенности, смены опекунов, беззащитности, так как родители не понимали, что происходит с их сыном в школе и не помогали ему. Одновременно с появлением припадков у пациента прекратился энурез.

За время лечения пациент получал все возможные антиэпилептические препараты без эффекта. Пациенту было предложено лечение комбинацией психоанализа и антиэпилептических препаратов: Кеппра (Леветирацетам в дозе 1000 мг) в день, Вимпат (Лакозамид) 200 мг в день.

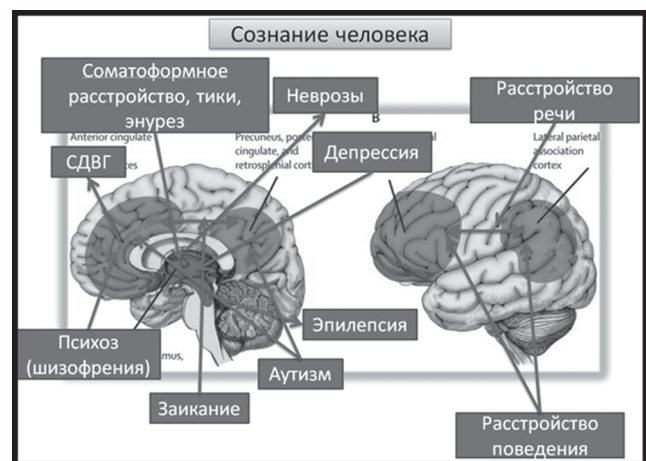
На фоне психоанализа в течение 8 месяцев приступы продолжали наблюдаться. Их частота усиливалась во время перерывов в работе. Наблюдался припадок во время сеанса: пациент молчал, наблюдался поворот головы вправо и тоническое напряжение правой руки, которую он медленно поднял и водил по стене. Припадок длился до 5 минут, после чего пациент выглядел растерянным и спутанным. Постепенно припадкі прекратились: их нет более года. 3 месяца назад на контрольной ночной ЭЭГ зафиксирован классический синдром Пенелопы, что выглядело как возврат функционирования мозга к предыдущей фазе, перед появлением припадков, когда наблюдался энурез. У пациента во время тревожных переживаний появились боли в животе, что говорило о появлении конверсии (которая нарушена при прямом переходе от депрессии к эпилепсии). В данное время не наблюдается чувство дезинтеграции после ночного сна и негативизм к родителям. Планируется начало отмены антиэпилептических препаратов.

## II

### Принцип включения и выключения сознания

Это явление, которое имеет прямое отношение к эпилепсии, но это же явление является ключевым в психологии. Внешние стороны сознания создают эффект повышенной чувствительности к внешним влияниям. Внутренние — к внутренним процессам. Эти особенности определяют характер; экстра- или интравертированность. Активация «нижних» слоев сознания создает ответную активацию в прилегающих

зонах: лимбической, подкорковой. Это создает симптомы раздражения путей анализаторов, что проявляется галлюцинациями — зрительными, слуховыми или телесными, и интерпретативными идеаторными симптомами. Активация сознания колеблется — перемещается от высших к нижним слоям и наоборот. Так образуются диссоциации — между активацией «сверху» и «снизу» и передними и задними отделами. Эти все диссоциации вызывают чрезмерное напряжение в гиппокампе, который отвечает за систематизацию пережитого опыта. Диссоциация «сверху-вниз» или «снизу-вверх» создает все виды дисбалансов от соматоформных до психотических. Дисбаланс «спереди-назад», «сзади-наперед» создает чрезмерную активацию диаметрально противоположных областей. — Задней — темпоро-парието-окципитальной, которая функционирует как «приемник», потом должна это возбуждение направить на фронтально-темпоро-париетальную для преобразования возбуждения в мысли, действия, речь. Диссоциация в этой области обычно связана с расщеплением личности. Эта двойственность возникает вследствие психологических травм раннего детства. Эти травмы часто возникают у детей у которых матери (родители) ведут себя двойственно.



Нейрофизиологически — это несистемно построенные латеральные пути нейрональных связей, когда ребенок подстраивается под требования или ожидания. В случае более пластичного гиппокампа — получаем расщепленную личность.

При нарушении в области гиппокампа (исследования по нарушению пластичности гиппокампа продолжительными выбросами кортизола организмом матери, генетические, метаболические причины). — Это механизм эпилептического припадка.

#### Клініческіи пример

Пациентка — 15 лет. Родилась недоношенной, в 7,5 месяцев, три недели была в кувезе; плохо набирала вес. В 1 год 3 месяца во время игры с детьми, когда бегала, — внезапно упала и перестала дышать. Первый эпилептический припадок полгода назад после ночного сна, первично генерализованный.

Мама всегда очень много физически работала, обеспечивала материально, но не создавала психологической поддержки. Переживала период анорексии, что совпадало с ощущением брошенности.

В истории этой пациентки есть перинатальный стресс и симптом неустойчивости регуляции сознания в 1 год 3 месяца.

В дальнейшем эта пациентка обнаружила выраженное личностное расщепление, что было связано с абсолютной загруженностью мамы и формированием компенсаторного идеализированного восприятия себя. Она так же стала быстро резистентной к лечению только АЭП. У нее так же нет изменений на МРТ. В процессе психотерапии стала формироваться ее способность связывать реальные события с их смыслом, а не со своими представлениями, что привело ее к выздоровлению.

Большое количество сообщений о фокальных корковых дисплазиях, которые появляются через 5—6 лет от начала эпилепсии в темпоро-фронтальных зонах, — соответствуют подобным случаям. Эти дисплазии обнаруживаются в области префронтальной коры, которая является ключевой структурой в области сознания, участвует в распространении активации от внешних или внутренних стимуляций. Расщепление личности создает нарушение в этой области, деформацию логики в накоплении опыта, что создает противоречие в работе гиппокампа, что поддерживает нарушение использования этого опыта; и так годами.

Периодически возникает попытка переустановить эту программу, что является эпилептиформным.

Психотерапия позволяет модифицировать «программы» работы головного мозга, повысить гибкость

в переключении «программ», которые представляют собой нейронные «микросети» передачи возбуждения, характерологически построенным способом. В процессе психотерапии вырабатываются новые связи и изменяются неправильно функционирующие пути.

В связи с упорными рекомендациями ILAE во всех случаях эпилепсии рассматривать лечение антиэпилептическими препаратами как постоянное, на всю жизнь, — можно выделить другие варианты.

Это присоединение к антиэпилептическим препаратам психоаналитически ориентированной психотерапии в случаях «идиопатических» эпилепсий у пациентов с нарушением формирования личности.

#### Список литературы

1. Столяренко Л. Д. Основы психологии : практикум / Л. Д. Столяренко. — К.: Феникс, 2008. — 686 с.
2. Мищенко Т. С. Современная диагностика и лечение в неврологии и психиатрии / Т. С. Мищенко, В. С. Подкорытов. — К.: Доктор-Медиа, 2008. — 624 с.
3. Интеграционные подходы в диагностике и лечении психических и психосоматических болезней : сб. научных работ. — 2010. — 123 с.
4. Сборник клинических рекомендаций // Психоневрология и нейропсихиатрия : нейронews, 2009. — 217 с.
5. Энциклопедия глубинной психологии. Зигмунд Фрейд: жизнь, работа, наследие. — М.: ЗАО МГ Менеджмент, 1998. — 800 с., илл.
6. Материалы с международных конгрессов: 10-й Европейский конгресс Эпилептологии, Лондон.

**О. П. Мостова**

*Вінницький національний медичний університет  
ім. Н. І. Пирогова (м. Вінниця)*

#### **Застосування глибинної психотерапії (аналітичної) в комбінованому з АЕП лікуванні деяких видів епілепсій**

Дослідження нейрофізіології мозкових структур, які мають ключову роль у епілептогенезі, показують залежність між психологічними процесами і виникненням епілептичного нападу. Гіпокамп, амігдала, префронтальна кора — регулюють емоційні процеси, інтеграцію з інтелектуальними, включення і виключення свідомості. Порушення «нормальної конверсії», коли накопичення або ускладнення чуттєвих переживань, — переводиться в інші почуття чи болі, — виражається епілептичним припадком. Такі види епілепсії формуються внаслідок генетичної схильності і епігенетичних впливів, неправильно пережитих стресів. Розвиток епілепсії через 5—6 років викликає коркову дисплазію в ділянці префронтальної кори. Такі види епілепсії класифікують як ідіопатичні. Вони як правило резистентні до медикаментозного лікування, і виліковуються із застосуванням глибинної, психоаналітичної психотерапії.

*Ключові слова:* психотерапія, епілепсія, лікування, анти-епілептичні препарати.

**O. P. Mostova**

*Vinnitsya National medical University named after N. I. Pirogov  
(Vinnitsya)*

#### **Application of deep psychotherapy (analytical) in combination with AED treatment of some types of epilepsy**

The research of neurophysiology of brain structures which play key part in epileptogenesis is presented. They show dependence between psychological processes and the origin of epileptic attack. The hippocampus, amygdala, prefront cortex can regulate emotional processes and their integration with intellectual ones as well as turning on and cutting off consciousness. The epileptic attack takes place when there is some disturbance of "normal conversion", i. e. accumulation or complication of emotional sufferings are transferred to other feelings and pain. These kinds of epilepsy are formed on account of genetic predisposition and epigenetic influence as well as stresses experienced in the wrong way. Epilepsy development within 5—6 years can cause cortex dysplasia in the area of prefront cortex. These kinds of epilepsy are classified as idiopathic. As a rule, they are resistant to medical treatment and can be cured with the help of deep psychoanalytic psychotherapy.

*Keywords:* psychotherapy, epilepsy, treatment, anti-epileptic drugs.