

*І. А. Григорова, проф., академік УАН, зав. каф. неврології,
Н. С. Куфтеріна, аспірант каф. неврології Харківського нац. мед. ун-ту,
лікар-невропатолог ХМКЛШНД ім. проф. О. І. Мещанінова
Харківський національний медичний університет (м. Харків)*

ОСОБЛИВОСТІ ЗАСТОСУВАННЯ ЛАМОТРИНУ ДЛЯ ПРОФІЛАКТИКИ ТА ЛІКУВАННЯ УСКЛАДНЕНЬ ЧЕРЕПНО-МОЗКОВОЇ ТРАВМИ

Було проведено комплексне клініко-неврологічне та нейрофізіологічне обстеження 105 хворих, що перенесли важку ЧМТ та яким був призначений Ламотрин. Встановлено, що одним із найбільш розповсюджених ускладнень важкої ЧМТ є післятравматична епілепсія, профілактику якої необхідно проводити вже в гострому періоді ЧМТ при наявності відповідних клініко-нейрофізіологічних змін. Отримані дані дозволяють вважати Ламотрин препаратом вибору в профілактиці та лікуванні ускладнень важкої ЧМТ.

Ключові слова: черепно-мозкова травма, післятравматична епілепсія, ламотриджин.

Черепно-мозкова травма (ЧМТ) належить до найбільш розповсюдженого різновиду екзогенного ураження головного мозку, питома вага якого з кожним роком неухильно зростає. За даними Всесвітньої організації охорони здоров'я протягом останніх десятип'ятинадцяти років спостерігається щорічний приріст частоти ЧМТ на 2 % [3]. Відповідно, зростає й кількість хворих з її віддаленими наслідками, і та увага, яка приділяється клінічним проявам резидуальних порушень церебрально-травматичної природи у вітчизняній та іноземній літературі [4].

Незважаючи на значні досягнення у розвитку медичної науки за останні роки, ЧМТ залишається не лише медичною, але й соціальною проблемою, оскільки потребує значних економічних витрат як на лікування, так і на соціальну реабілітацію [2].

Травматичну хворобу головного мозку можна розглядати як процес резидуальний та процесуальний. Пластична та енергетична перебудова внутрішньочерепних структур внаслідок ЧМТ потребує багато років, наслідком якої є взаємодія двох протилежно спрямованих процесів: дегенеративно-деструктивного (дем'єлінізація та ін.) та регенеративно-репаративного. Осередки крововиливів, внутрішньомозкові вогнища білого та червоного розм'якшення, асептичний лептоменінгіт, розповсюджені судинні зміни, хронічні субдуральні гематоми, арахноїдальні кісти та рубці є морфологічним субстратом виникнення одного з найбільш поширених ускладнень черепно-мозкової травми — післятравматичної епілепсії [5].

Післятравматична епілепсія — це хронічне захворювання, що виникає внаслідок ЧМТ та проявляється повторними судомними або іншими нападами, втратою свідомості та змінами особистості [9].

За даними різних досліджень, ризик розвитку післятравматичної епілепсії сягає від 9 до 42 % [9, 11], що, в свою чергу, свідчить про значну поширеність цього ускладнення та актуальність обраної нами тематики.

В останні часи активно вивчаються патогенетичні аспекти розвитку післятравматичної епілепсії. На Європейському конгресі з епілептології (2009 р.) було доведено, одним із механізмів розвитку післятравматичної

епілепсії є гіпокампальний склероз, який супроводжується втратою нейронів, спраутингом мшистих волокон та дисперсією грануляційних клітин. Окрема увага у розвитку епілепсії приділяється порушенням Т-клітинних імунних реакцій, а також змінам вмісту нейромедіаторних амінокислот (глутамата, ГАМК та ін.) [14].

У дослідженнях Lorigados-Pedre L. було доведено, що при епілепсії спостерігається достовірне збільшення відносного вмісту диференційованих CD8 антигенів, а також активаційних маркерів CD25 та HLA-DR периферійної крові при різній локалізації епілептогенного центру [12].

Дослідження Engelborghs S. та Wiseman J. показали збільшення при епілепсії рівня глутамату у плазмі [14], а Takahashi Y. та Mori H. довели збільшення аутоантитіл проти NMDA-рецепторів [15].

Крім того, виявлено, що істотно змінюється цитокіновий профіль: збільшується вміст інтерлейкіну-6 та інтерлейкіну-1 [13].

Таким чином, проведений огляд літератури наглядно демонструє, що виникнення та розвиток післятравматичної епілепсії відбувається на фоні змін Т-клітинної ланки імунітету та запуску каскаду нейромедіаторних амінокислот, тобто саме тих патологічних станів, які переважають в гострому періоді ЧМТ. Цей факт обумовив необхідність пошуку відповідного лікарського засобу, який безпосередньо оказує вплив на вище описані патогенетичні механізми та який доцільно використовувати для профілактики та розвитку післятравматичної епілепсії.

Із зареєстрованих в Україні лікарських засобів найбільш відповідає даним вимогам препарат Ламотрин (ТОВ ФармаСтарт, Київ, Україна), механізм дії якого полягає в блокаді потенціалзалежних Na-каналів пресинаптичних мембран та пригніченні надмірного вивільнення збуджуючих нейротрансмітерів, в першу чергу, глутамату.

Тому метою нашого дослідження стало вивчення особливостей застосування Ламотрину для профілактики та лікування ускладнень черепно-мозкової травми.

Нами було обстежено 105 хворих, що перенесли важку ЧМТ та перебували на стаціонарному лікуванні в нейрохірургічних відділеннях Харківської міської клінічної лікарні швидкої та невідкладної медичної допомоги ім. проф. О. І. Мещанінова, віком від 18 до 71 років (середній вік $37 \pm 6,2$), серед яких було 59 чоловіків та 46 жінок. Усі пацієнти отримували Ламотрин як основну терапію, яку проводили за стандартною методикою з урахуванням індивідуальних особливостей організму, характеру пароксизмальних розладів та періоду ЧМТ.

В середньому, курс лікування Ламотрином тривав 8 тижнів, при цьому основна схема призначення препарату мала такий вигляд: 1) з профілактичною метою: перші 2 тижні пацієнти отримували Ламотрин

в дозі 25 мг/добу, протягом 3—4 тижня — 50 мг/добу, при необхідності доза збільшувалася; 2) з лікувальною метою: перші 2 тижні пацієнти отримували Ламотрин в дозі 50 мг/добу, протягом 3—4 тижня — 100 мг/добу, при необхідності із подальшим збільшенням дози на 100 мг/тиждень до максимальної дози 400 мг/добу.

При призначенні Ламотрину ми брали до уваги такі показники: рівень свідомості менше 10 балів за шкалою ком Глазго; наявність кіркових контузіонних осередків; вдавнені переломи кісток черепа; наявність субдуральної, епідуральної або внутрішньомозкової гематоми; проникаюча травма черепа; розвиток судомних нападів після ЧМТ.

Контрольні обстеження хворих виконували до та після лікування, а також на 30-й день терапії. При цьому оцінювали вплив Ламотрину на частоту нападів, функціональні церебральні зміни, а також психічний стан хворих та побічні ефекти терапії. Використані клініко-неврологічні, нейрофізіологічні та лабораторні методики дослідження. Оброблення отриманих даних виконувалась методом варіаційної статистики з використанням пакетів прикладних програм «Microsoft Excel 8.0», «Statistica 6.0» («Statsoft») на IBM PC.

В залежності від періоду перенесеної ЧМТ усі пацієнти були поділені на 3 групи: до першої групи увійшли 43 пацієнти з гострим періодом ЧМТ (40,9 %); другу групу склали 27 хворих з проміжним періодом ЧМТ (25,8 %); до третьої групи увійшло 35 пацієнтів з віддаленим періодом ЧМТ (33,3 %). Контрольна група складалася з 30 практично здорових осіб відповідного віку, в анамнезі у яких не було грубої неврологічної патології.

Пацієнтам I групи Ламотрин був призначений з лікувально-профілактичною метою, починаючи з першого дня надходження до стаціонару, тобто протягом 24 годин після перенесеної ЧМТ. На фоні проведеної терапії у 77,1 % пацієнтів вдалося запобігти розвитку

післятравматичної епілепсії; в 22,9 % хворих були зареєстровані одиничні напади (рис. 1). При цьому у 7 осіб напади були фокальними та у 2-х — недиференційованими. Жодні з них в подальшому при збільшенні дози Ламотрину не повторювалися (катамнез — 6 місяців) та при електроенцефалографічному дослідженні пароксизмальності не реєструвалося. Це свідчить про високу лікувально-профілактичну ефективність Ламотрину в гострому періоді ЧМТ.

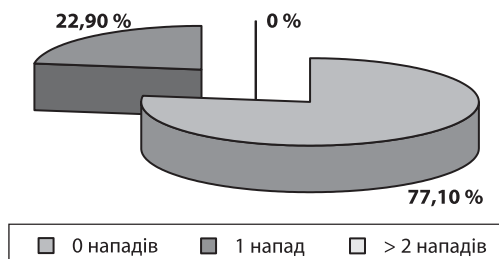


Рис. 1. Ефективність Ламотрину в гострому періоді важкої ЧМТ

У пацієнтів II та III груп найбільш часто спостерігалися генералізовані напади. Вони були зареєстровані у 71,44 % хворих II групи та 77,43 % пацієнтів III групи. Рідше спостерігалися фокальні та недиференційовані епілептичні напади. Вони були відмічені відповідно у 21,42 % та 7,14 % пацієнтів II групи, та у 16,12 % та 6,45 % хворих III групи. На фоні проведеного лікування у пацієнтів II та III групи повна терапевтична ремісія була досягнута у 22,9 % випадків; значне зниження частоти нападів (≥ 50 %) спостерігалось у 63,9 % хворих; мінімальний терапевтичний ефекти або повна його відсутність була відзначена лише у 13,1 % пацієнтів.

Терапевтична ефективність Ламотрину залежала від типу епілептичного синдрому (рис. 2, 3).

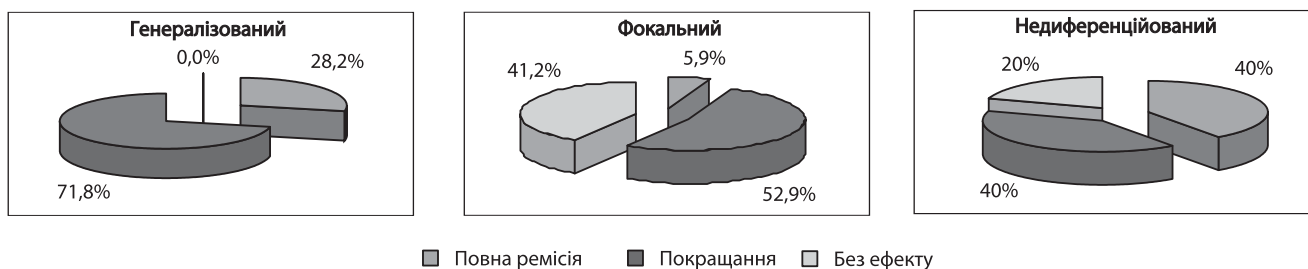


Рис. 2. Ефективність Ламотрину у проміжному періоді ЧМТ

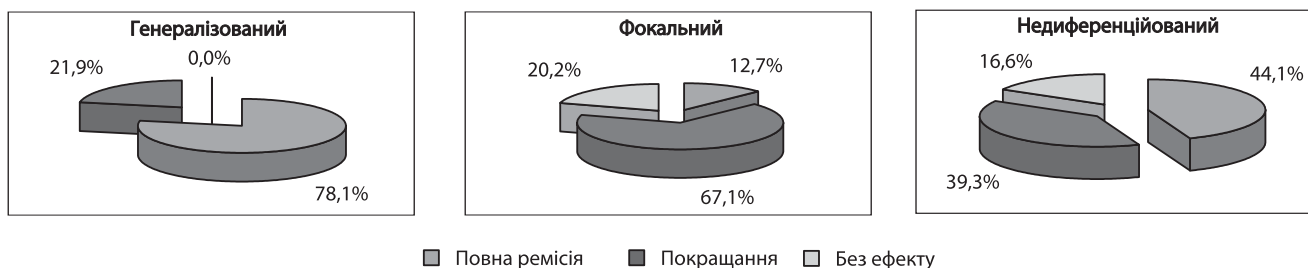


Рис. 3. Ефективність Ламотрину при віддалених наслідках ЧМТ

При цьому найбільший ефект був досягнутий при лікуванні генералізованих нападів, що проявлялося наявністю повної терапевтичної ремісії у 28,2 % випадків та відсутністю випадків повної неефективності Ламотрину. При фокальному епілептичному синдромі терапевтична ефективність Ламотрину була декілька нижчою: повна ремісія була досягнута лише у 5,9 % випадків, достовірно значиме зниження частоти нападів спостерігалось у 52,9 % пацієнтів, водночас у достатньої кількості пацієнтів (41,2 %) терапевтичний ефект був незначним або відсутнім. Аналогічна ситуація спостерігалась з недиференційованими нападами.

Порівнюючи отримані дані з даними іноземних досліджень, слід відзначити, що на відміну від даних

O. Dulac та F. Besag et al. [9], за результатами нашого дослідження Ламотрин достовірно зменшував частоту генералізованих судомних нападів, які розвинулися внаслідок перенесеної ЧМТ. На підтвердження даних E. Schlumberger та ін. [11] фокальні напади виявилися найменш чутливими до терапії Ламотрином.

Клінічна ефективність Ламотрину поєднувалася з позитивними змінами ЕЕГ. Зменшення виразності або повне нівелювання епілептиформної активності на ЕЕГ, особливо помітне при генералізованому епілептичному синдромі (рис. 4), було зареєстроване у 59,1 % хворих.

У 31,2 % пацієнтів спостерігалось зменшення індексу повільних хвиль.

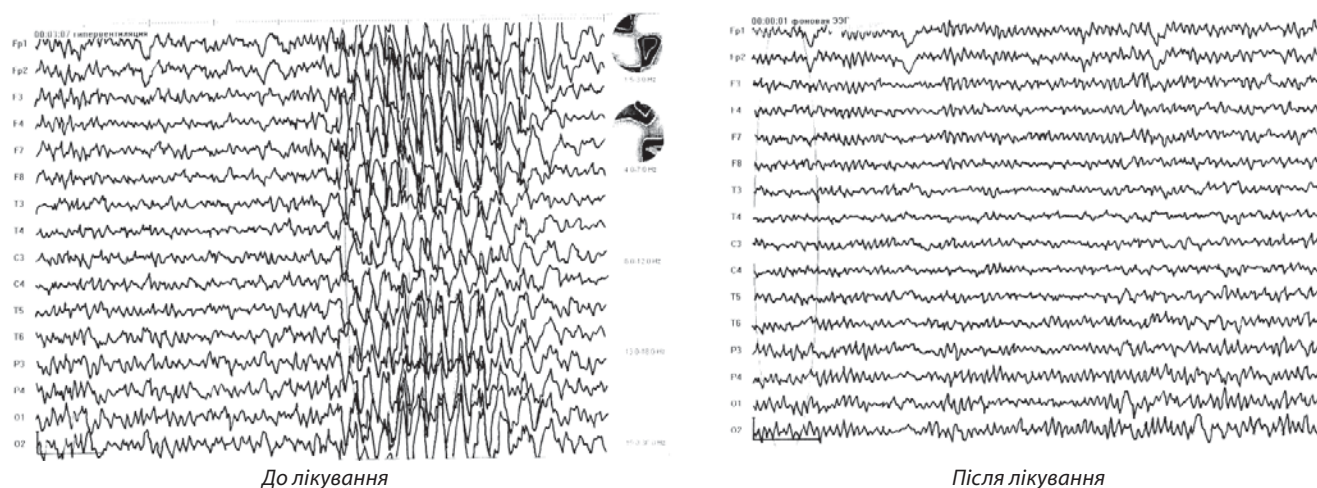


Рис. 4. ЕЕГ-динаміка на фоні терапії Ламотрином пацієнтки А., 1983 р. н. Діагноз: важка ЧМТ. Забій головного мозку важкого ступеня. Субарахноїдальний крововилив. Коркові контузійні осередки лобно-скроневих ділянок

Як бачимо із графіку залежності клінічних проявів від тривалості лікування (рис. 5), регрес симптоматики спостерігався вже через 1 місяць лікування, однак найбільший терапевтичний ефект мав місце після повного курсу лікування, тобто через 2 місяці.

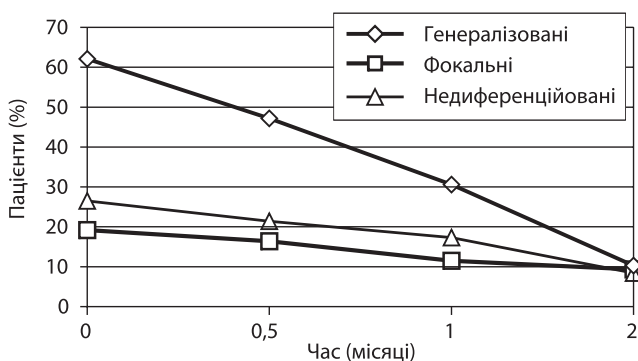


Рис. 5. Залежність клінічних проявів від тривалості терапії Ламотрином

Як і при використанні будь-яких лікарських засобів, під час терапії Ламотрином також спостерігалися побічні ефекти. Вони були зареєстровані у 18,1 % хворих та найбільш часто проявлялися алергічними реакціями (11,6 %) та порушеннями з боку ЦНС (9,1 %) (рис. 6).

Алергічні реакції проявлялися кожним висипом та свербінням, локалізованим в ділянці верхніх кінцівок та грудної клітини, а також ознобоподібним станом. Порушення з боку ЦНС були виражені порушеннями сну, збудженням або помірним головним болем.

Необхідність відміни Ламотрину через виявлені побічні ефекти виникла у 11,6 % пацієнтів, що приймали даний препарат. Абсолютним показанням для негайної відміни Ламотрину була тромбоцитопенічна пурпура, яка спостерігалась в одній особі; відносними показаннями були кожний висип та зростаюча тромбоцитопенія. Ці хворі потребували негайної відміни Ламотрину

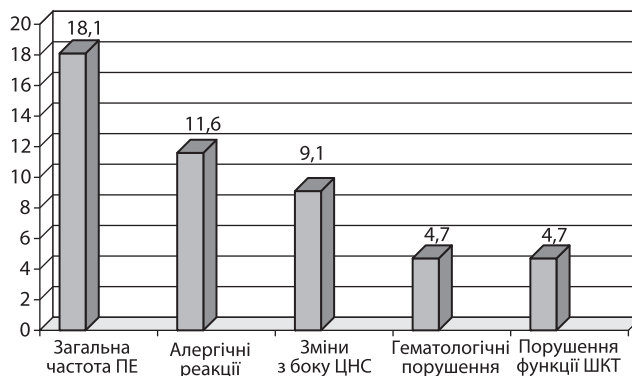


Рис. 6. Побічні ефекти при застосуванні Ламотрину

та призначення антигістамінної терапії. В інших випадках побічні ефекти зникали при зменшенні дози препарату або були незначними та не впливали на якість життя пацієнтів, що дозволяло продовжувати курс лікування з метою досягнення бажаного терапевтичного ефекту.

Підводячи підсумки, можна зробити такі висновки:

Одним із найбільш розповсюджених ускладнень ЧМТ є післятравматична епілепсія, профілактику якої необхідно проводити в гострому періоді ЧМТ з першого дня лікування.

Ламотрин ефективний при профілактиці та лікуванні всіх видів епілептичних нападів внаслідок ЧМТ.

Ламотрин найбільш ефективний при лікуванні генералізованих епілептичних нападів.

Таким чином, наведені дані свідчать про необхідність призначення Ламотрину в гострому періоді важкої ЧМТ, а також демонструють ефективність терапії Ламотрином пацієнтів з післятравматичною епілепсією. Це дозволяє вважати даний засіб препаратом вибору в профілактиці та лікуванні ускладнень важкої ЧМТ.

Список літератури

1. Генералов, В. О. Симптоматическая посттравматическая эпилепсия. Клиника, диагностика, лечение : метод. рекоменд. / Генералов В. О., Авакян Г. Н., Олейникова О. М. — М., 2004.
2. Григорова, И. А. Церебролизин в лечении больных молодого возраста с черепно-мозговой и кранио-фациальной травмой / Григорова И. А., Некрасова Н. А., Григоров С. М. // Международный неврологический журнал. — 2006. — № 6(10). — С. 45—48.
3. Клинико-параклинические взаимоотношения в отдаленном периоде закрытой черепно-мозговой травмы / [Деменко В. Д., Базарный Н. Ф., Борисенко В. В. и др.] // Український вісник психоневрології. — 2001. — Т. 9, вип. 1 (25). — С. 24—25.
4. Дзяк, Л. А. Современные представления о патофизиологии тяжелой черепно-мозговой травмы и роли прогнозирования ее

исходов на этапах лечения / Л. А. Дзяк, О. А. Зозуля // Нейронауки: теоретические и клинические аспекты. — 2005. — Т. 1, № 1. — С. 24—35.

5. Духовской, А. Э. Симптоматические эпилепсии у детей, диагностика и лечение / А. Э. Духовской, Е. В. Варешнюк // Український вісник психоневрології. — 2006. — Т. 14, вип. 1 (46). — С. 69—72.

6. Лихтерман Л. Б. Черепно-мозговая травма / Л. Б. Лихтерман. — М.: «Медицинская газета», 2003. — 356 с.

7. Трофимов, А. О. Использование ламиктала у пострадавших с посттравматической эпилепсией / Трофимов А. О., Фраерман А. П., Муромская О. В. // Материалы юбилейной всероссийской науч.-практ. конф. «Поленовские чтения». — СПб, 2006. — С. 292—293.

8. Фаттахова, А. Х. Молекулярно-генетические аспекты эпилепсии / Фаттахова А. Х., Карунас А. С., Хуснутдинова Э. К. // Журнал неврологии и психиатрии им. С. С. Корсакова. — 2005. — № 6. — С. 36—39.

9. Post-traumatic epilepsy: an overview / [Agrawal A., Timothy J., Pandit L., Manju M.] // Clin Neurol Neurosurg. — 2006. — 108(5): 433—9.

10. Facilitation of glutamatergic synaptic transmission in hippocampal CA1 area of rats with traumatic brain injury / [Cao R., Hasuo H., Ooba S. et al.] // Neurosci Lett. — 2006. — 401(1—2): 136—41.

11. Davidson, D. L. The costs of trauma caused by seizures: can they be reduced? / D. L. Davidson, S. Macdonald // Seizure. — 2002 Jul; 11(5): 344—7.

12. Alteraciones inmunológicas en pacientes epilépticos asociadas a la localización del foco epileptogénico / [Lillia Morales Chacón, N. Pavón-Fuentes, T. Serrano-Sánchez et al.] // Revista de neurología. — 2004. — Vol. 39, № 02. — P. 101.

13. Mircea, Optica. Cytokines in the nervous system with emphasis on interleukin-1 receptor-mediated activity / Optica Mircea. — Stockholm: Karolinska university press, 2005. — P. 11—13.

14. Indicators of inflammation after recent tonic-clonic epileptic seizures correlate with plasma interleukin-6 levels / [Peltola J., Laaksonen J., Haapala A. M. et al.] // Seizure. — 2002; 11(1). — P. 44—6. — Режим доступу : <http://www.medscape.com/medline>

15. Stone, T. W. The pharmacological manipulation of glutamate receptors and neuroprotection / T. W. Stone, J. I. Addae // Eur. J. Pharmacol. — 2002. — № 447. — P. 285—296.

Надійшла до редакції 01.12.2011 р.

И. А. Григорова, Н. С. Куфтерина

*Харьковский национальный медицинский университет
(г. Харьков)*

Особенности применения ламотрина для профилактики и лечения осложнений черепно-мозговой травмы

Было проведено комплексное клинико-неврологическое и нейрофизиологическое обследование 105 пациентов, перенесших тяжелую черепно-мозговую травму (ЧМТ), которые принимали Ламотрин. Установлено, что одним из наиболее распространенных осложнений тяжелой ЧМТ является посттравматическая эпилепсия, профилактику которой необходимо проводить уже в остром периоде ЧМТ при наличии соответствующих клинико-неврологических изменений. Полученные данные позволяют считать Ламотрин препаратом выбора в профилактике и лечении осложнений тяжелой ЧМТ.

Ключевые слова: черепно-мозговая травма, посттравматическая эпилепсия, ламотридин.

I. A. Grygorova, N. S. Kufterina

Kharkiv National Medical University (Kharkiv)

Features of lamotrine application for prevention and treatment of traumatic brain injury complications

It was carried out a comprehensive clinical neurological and neurophysiological examination of 105 patients who had severe TBI and received Lamotrine. It was found that one of the most common complications of severe head injury is post-traumatic epilepsy, the prevention of which should be carried out already in the acute period of TBI in the presence of corresponding clinical and neurological changes. The obtained data may suggest the Lamotrine as a drug of choice in preventing and treating complications of the severe head injury.

Key words: brain injury, post-traumatic epilepsy, lamotrigine.