

УДК 616.831-002-07.08:612.017.1

Егоркина О. В., Волошина Н. П.
ПРОБЛЕМА ДИАГНОСТИКИ И ТЕРАПИИ АУТОИММУННЫХ ЭНЦЕФАЛИТОВ

Егоркіна О. В., Волошина Н. П.
Проблема діагностики і терапії аутоімунних енцефалітів

O. V. Yegorkina, N. P. Voloshyna
The problem of diagnosis and therapy of autoimmune encephalitis

Аутоиммунные энцефалиты (АЭ) — это неврологическое заболевание, характеризующееся поражением преимущественно серого вещества, в патогенезе которого основную роль играют аутоантитела к внутри- или внеклеточным структурам нервной системы, выступающим в качестве антигенов. Диагностический алгоритм, наряду с проведением комплексного обследования, включающего нейровизуализацию, электроэнцефалографию, исследование цереброспинальной жидкости и определение антител к NMDA-рецепторам, еще должен дополняться, в некоторых случаях — поиском онкологических маркеров или очагов. Терапевтический алгоритм АЭ предусматривает комбинированное назначение глюкокортикостероидной терапии, плазмафереза, иммуноглобулинов, цитостатиков, моноклональных антител, а также — при выявлении в некоторых случаях онкологического процесса — оперативное лечение.

Ключевые слова: аутоиммунный энцефалит, NMDA-рецепторы, дифференциальная диагностика, неврологические нарушения, психические нарушения, комбинированное лечение

Аутоиммунные энцефалиты (АЭ) — это неврологическое заболевание, характеризующееся поражением преимущественно серого вещества, в патогенезе которого основную роль играют аутоантитела к внутри- или внеклеточным структурам нервной системы, выступающим в качестве антигенов. Среди этих заболеваний выделяют паранеопластические неврологические синдромы, при которых болезнь связана с текущим онкологическим процессом, причем в некоторых случаях, онкопроцесс еще не выявлен, а проявляется поражение нервной системы. Выделена еще одна группа АЭ — идиопатические, при котором поражение нервной системы в большинстве случаев не связано с онкологическим процессом. Наиболее изучен АЭ, ассоциированный с антителами к *N*-метил-D-аспартату (NMDA).

Идиопатический аутоиммунный энцефалит (ИАЭ), вызванный антителами к NMDA-рецепторам, является острой или подострой формой энцефалита и представляет собой аутоиммунное заболевание, проявляющееся четко определенным набором клинических признаков и связанное с IgG-антителами к субъединице GluN1 рецептора NMDA. Эта форма энцефалита была описана сравнительно недавно Далмау и соавт. [1]. Энцефалит, вызванный антителами к NMDA-рецепторам, является редким заболеванием и часто не диагностируется, особенно на ранней стадии.

Аутоімунні енцефаліти (АЕ) — це неврологічне захворювання, що характеризується ураженням переважно сірої речовини, в патогенезі якого основну роль відіграють аутоантитіла до внутрішньо- або позаклітинних структур нервової системи, які виступають як антигени. Діагностичний алгоритм, поряд з проведенням комплексного обстеження, що включає нейровізуалізацію, електроенцефалографію, дослідження цереброспинальної рідини і визначення антитіл до NMDA-рецепторів, ще треба доповнювати, в деяких випадках, пошуком і онкологічного вогнища. Терапевтичний алгоритм АЕ передбачає комбіноване призначення глюкокортикостероїдної терапії, плазмаферезу, імуноглобулінів, цитостатиків, а також — при виявленні в деяких випадках онкологічного процесу — оперативне лікування.

Ключові слова: аутоімунний енцефаліт, NMDA-рецептори, диференціальна діагностика, неврологічні порушення, психічні порушення, комбіноване лікування

Autoimmune encephalitis (AE) is a neurological disease characterized with damages of grey matter predominantly. In the pathogenesis of AE, the main role belongs to autoantibodies to intra- or extra structures of the nervous system, as antigens. Along with an integral examination, including neuroimaging, electroencephalography, investigation of cerebrospinal fluid, and detection of antibodies to NMDA receptors, in some cases a search of oncological markers or nidi should be added to the diagnostic algorithm. A therapeutic algorithm for AE includes a combined prescription of glucocorticosteroid therapy, plasmapheresis, immunoglobulins, cytostatics, monoclonal antibodies, as well as surgical interventions if an oncological process is revealed in some cases.

Key words: autoimmune encephalitis, NMDA receptors, differential diagnosis, neurological impairments, mental health impairments, combined therapy

На сегодняшний день в мире зарегистрировано более 600 случаев энцефалита, вызванного антителами к NMDA-рецепторам [2—6]. И эпидемиологические исследования показывают, что он может встречаться с наибольшей частотой после энцефалитов другой этиологии, включая вирусные. Чуть больше чем за 10 лет это заболевание стало наиболее изученным, в первую очередь ассоциированным к NMDA-рецепторам [7, 8].

Заболевание, главным образом, поражает молодых людей, чаще — женщин (почти 80 % случаев) [9]. Однако, преобладание женского пола менее выражено среди детей в возрасте до 12 лет и взрослых старше 45 лет [10].

В основе патогенеза АЭ лежит выработка антител к NMDA-рецепторам, которые непосредственно или опосредованно (через Т-клеточный механизм) повреждают внеклеточные структуры нервных клеток.

Энцефалит, вызванный антителами к NMDA-рецепторам, — тяжелое, но курабельное заболевание. Своевременные поведенные диагностика и лечение способствуют положительному исходу заболевания [11]. Диагностический алгоритм наряду с проведением комплексного обследования, включающего нейровизуализацию, электроэнцефалографию (ЭЭГ), исследование цереброспинальной жидкости (ЦСЖ) и определение антител к NMDA-рецепторам, еще должен дополняться, в некоторых случаях, поиском и онкологического очага. Терапевтический алгоритм АЭ предусматривает комбинированное назначение глюкокортикостероидной терапии, плазмафереза, иммуноглобулинов, цитостатиков,

а также — при выявлении в некоторых случаях онкологического процесса — оперативное лечение.

У пациентов с самого начала возникают быстро прогрессирующие психоневрологические симптомы, включающие поведенческие расстройства, психозы, нарушения памяти и судорожные припадки, вплоть до развития дискинезии, вегетативной нестабильности, гиповентиляции и комы [11—13]. Заболевание развивается стремительно, приводя, если не лечить, к летальному исходу. Однако быстрое диагностирование и вовремя начатое лечение могут не только сохранить жизнь многим пациентам, но и вернуть их к исходным уровням жизнедеятельности.

Триггерами заболевания выступают вирусные инфекции, опухоли и другие неизвестные факторы. Сообщается, что энцефалит, вызванный вирусом простого герпеса, играет важную роль в инициировании синтеза антител к NMDA-рецепторам [15]. У молодых женщин энцефалит часто сопровождается овариальными тератомами [14, 16], в то время как у мужчин и детей опухоли выявляются редко [12, 17].

Клинические проявления variabelны, и иногда легко ошибочно диагностируется вирусный энцефалит [18], психоз [19—21], эпилепсия или другие заболевания, такие как энцефалопатия Хашимото [22] и синдром Расмуссена [23]. С этими особенностями АЭ могут столкнуться и психиатры, и неврологи, и врачи неотложной помощи, а также гинекологи и онкологи в связи с ассоциацией с тератомой или другими опухолями. Распознавание характерных проявлений важно для точной диагностики и для своевременного начала лечения.

Клинически после гриппоподобного продрома, который развивается у более 80 % пациентов с энцефалитом с антителами к NMDA-рецепторам и может включать тошноту, рвоту, лихорадку, головную боль и усталость, у больных появляются выраженные поведенческие и психические симптомы [12, 16, 17, 24, 25]. В течение первого месяца почти 90 % пациентов испытывают, по крайней мере, четыре из восьми характерных признаков: поведенческие/когнитивные проблемы, нарушение памяти, расстройства речи, судорожные приступы, двигательные расстройства, потеря сознания, вегетативные симптомы и гиповентиляция [2]. Во время заболевания симптомы могут бессистемно возникать и на ранних, и на поздних стадиях. Несмотря на существование характерных симптомов, пациентам часто ставят ошибочный диагноз или происходит задержка с постановкой правильного диагноза и лечения. Плохой исход наблюдается примерно у 25 % пациентов (постоянный и тяжелый нейропсихиатрический дефицит) [12, 16]. Возможны рецидивы заболевания [2, 26]. Несмотря на сложность и тяжесть энцефалита с антителами к NMDA-рецепторам, у большинства пациентов при ранней диагностике и оперативной мультидисциплинарной терапии достигается полное или значительное восстановление [16].

Симптомы ранней стадии, как правило, возникают в течение двух недель после продрома [12]. Распространенные в этот период признаки включают когнитивную дисфункцию (например, спутанность сознания, амнезия), психиатрические симптомы (например, паранойя, галлюцинации, агитация, агрессия, депрессия, тревожность и поведение со склонностью причинения самому себе вреда) и судороги (обычно генерализованные или сложные парциальные). Изолированные психические симптомы в начале заболевания редки [27]; тем

не менее, по оценкам, в 77 % случаев пациентов первоначально осматривают психиатры [16] и многим из них ошибочно диагностируют шизофрению или биполярное расстройство [27—31]. Психиатры должны учитывать возможность энцефалитной этиологии заболевания у больных с внезапно развившимися психиатрическими симптомами, не отвечающими на антипсихотические препараты.

У взрослых наиболее частыми начальными проявлениями являются психиатрические и поведенческие симптомы [24, 32], в то время как у детей изначально чаще наблюдаются неврологические нарушения (особенно судороги) [2, 25, 33]. Судорожные припадки могут возникать в любое время на протяжении заболевания и у мужчин, как правило, раньше [34]. У подростков аномальные движения или судороги возникают чаще, чем у взрослых [10]. Потеря памяти, а также центральная гиповентиляция наблюдается чаще у взрослых, в то время как у детей преобладают двигательные дисфункции и атаксия. Тем не менее, в течение первого месяца в большинстве случаев развиваются аналогичные проявления заболевания, независимо от возраста [2, 33, 35].

Симптомы поздней стадии характеризуются сниженными иммунологической реактивностью и сознанием, нарушением сна, гиповентиляцией, вегетативной нестабильностью и, в некоторых случаях, кататонией. Нарушения памяти и центральная нейрогенная гиповентиляция чаще встречаются у взрослых [36]. Пациенты могут также переходить от оцепенения, оглушенности, характерных для кататонии, к агитации [28].

Распространенными являются патологические движения, которые включают дискинезии, хореоатетодические движения, дистонические вычурные позы и аномальные движения глаз [16]. Несвоевременное начало лечения может привести к прогрессированию симптомов двигательного расстройства, вплоть до классической кататонии.

Другой симптом поздней стадии — вегетативная нестабильность может привести к гипертонии или гипотонии, брадикардии или тахикардии, гипертермии, гиперсаливации и недержанию мочи [12]. По мере выздоровления пациента симптомы обычно разрешаются в обратном порядке [2].

Для оценки неврологического статуса пациентов используют модифицированную шкалу Рэнкина [37].

Было установлено, что энцефалит, вызванный антителами к NMDA-рецепторам, часто ассоциируется с опухолями [13]. Частота связанной с заболеванием опухоли зависит от пола, возраста и этнической принадлежности пациентов [2, 16, 17], начиная от 0—5 % у детей (мальчики и девочки) в возрасте до 12 лет, до 58 % у женщин в возрасте старше 18 лет (как правило, тератома яичников) [10]. Зрелая овариальная тератома [16] является наиболее распространенной опухолью (94 %). У взрослых старше 45 лет опухоли регистрируются реже, и это, как правило, карциномы, а не тератомы [38].

При энцефалите, вызванном антителами к NMDA-рецепторам, скорейшее начало соответствующего лечения имеет решающее значение для оптимизации исхода. Поэтому сразу следует рассмотреть вопрос о заборе сыворотки крови и ЦСЖ для анализа на вирусные и аутоиммунные причины энцефалита, проведении ЭЭГ и магнитно-резонансной томографии (МРТ) с и без контраста. Хотя такие сывороточные маркеры воспаления как С-реактивный белок и скорость оседания эритроцитов являются неспецифическими для этого заболевания, они

могут быть полезны при формировании дифференциального диагноза.

Анализ ЦСЖ при энцефалите, вызванном антителами к NMDA-рецепторам, выявляет лимфоцитарный плеоцитоз (от легкого до умеренного, обычно менее 100 лейкоцитов на мм³) у 60—80 % пациентов, умеренное увеличение концентрации белка, а также повышенный индекс IgG или олигоклональные полосы приблизительно в 50 % случаев [16, 39—42]. Изменения профиля ЦСЖ у детей такие же, как у взрослых [17].

MPT нечувствительна к выявлению энцефалита, вызванного антителами к NMDA-рецепторам, так как только у трети пациентов обнаруживают отклонения от нормы [2, 14]. Как правило, это зоны гиперинтенсивности в коре мозжечка, коре головного мозга, гиппокампе, фронтобазальных и островной областях и стволе мозга [12]. Изменения могут носить временный характер и могут напоминать демиелинизацию [43].

Показатели ЭЭГ имеют отклонения примерно в 90 % случаев и обычно выявляется неспецифическое фокальное или генерализованное замедление α -ритма с или без эпилептических разрядов [2, 14, 16, 17]. Примерно у 30 % больных был отмечен довольно уникальный паттерн ЭЭГ, известный как «экстремальная дельта-щетка», который считается характерной электрографической картиной энцефалита, вызванного антителами к NMDA рецепторам [44]. Аномалии ЭЭГ часто субклиничны, в то время как некоторые нарушения движения, вызывающие судороги, не имеют корреляции на ЭЭГ [17], что делает ЭЭГ полезной для различения судорог и нарушений движения.

Подтверждение клинического диагноза энцефалита, вызванного антителами к NMDA-рецепторам, требует позитивного результата на наличие антител IgG к субъединице GluN1 NMDA-рецептора в образце сыворотки крови и/или ЦСЖ [12]. Далмау и коллеги [12] рекомендуют тестирование и сыворотки крови, и ЦСЖ, тогда как Ирани и Винсент [45], напротив, сообщают, что сывороточные уровни антител к NMDA-рецепторам были аналогичны или выше таковых в ЦСЖ. А Титулаэр и коллеги [2] выявили, что среди тех, у кого проведены оба анализа, примерно 15 % имели антитела только в ЦСЖ. Титры антител, как правило, выше у пациентов с опухолями. После выявления антител должно быть проведено визуализационное обследование для обнаружения ассоциированной опухоли. Применяют ультразвуковое исследование и MPT органов малого таза, а также компьютерную томографию и позитронно-эмиссионную томографию всего тела. У пациентов, у кого опухоль не выявлена, энцефалит может быть следствием наличия микроскопической герминогенной тератомы, которая не обнаруживается с помощью современных визуализационных технологий [12].

В 2016 году были представлены новые диагностические критерии аутоиммунного энцефалита [46], которые основаны на оценке симптомов и стандартных параклинических исследованиях вне зависимости от статуса аутоантител.

Диагноз вероятного энцефалита с антителами к NMDA-рецепторам может быть поставлен, когда выполнены все три из следующих требований:

— в течение 3 месяцев развиваются, по крайней мере, четыре из шести основных групп симптомов: неадекватное (с расстройством психики) поведение или когнитивная дисфункция, речевая дисфункция (словесная «окрошка», сокращение речи и мутизм), судороги, двигательная дисфункция, снижение уровня

сознания, вегетативная нестабильность или центральная гиповентиляция; диагноз также может быть поставлен при наличии трех из вышеуказанных групп симптомов и системной тератомы;

— по крайней мере один из следующих результатов лабораторных исследований: аномальная ЭЭГ (фокальная или диффузно медленная или дезорганизованная активность, экстремальная дельта-щетка или эпилептическая активность) и аномальные показатели ЦСЖ (плеоцитоз или олигоклональные полосы);

— исключены другие расстройства [46].

Диагноз определенного энцефалита с антителами к NMDA-рецепторам может быть поставлен при наличии одной или нескольких из шести основных групп симптомов и обнаружении антител IgG к субъединице GluN1 рецептора NMDA. Также необходимо обоснованное исключение других расстройств. Тестирование на антитела должно включать анализ ЦСЖ. Если доступна только сыворотка крови, в дополнение к исследованию на клетках в качестве подтверждающего теста следует использовать иммуногистохимию живых нейронов или тканей [46].

Пациенты с энцефалитом, вызванным антителами к NMDA-рецепторам, первоначально могут оказаться под наблюдением не неврологов, а психиатров, в зависимости от того, предшествуют ли психиатрические симптомы неврологическим признакам или наоборот. Психиатрический дифференциальный диагноз — это, как правило, первое предположение в начальной стадии болезни из-за признаков бреда, галлюцинаций и кататонии. Недавние исследования показали, что АЭ, вызванный антителами к NMDA-рецепторам, или другие подобные аутоиммунные состояния могут проявляться типичной картиной шизофрении и являются причиной 5—10 % впервые выявленного психоза [20, 47].

Ригидность и измененное сознание, которые распространены при энцефалите, вызванном антителами к NMDA-рецепторам, могут также привести к рассмотрению диагноза нейролептического злокачественного синдрома, особенно при приеме антипсихотических препаратов.

Повторяющиеся стереотипии и орофациальная дискинезия могут быть ошибочно приняты за судорожные припадки. Сообщалось, что при подобных припадках дискинетических движениях в 6 % случаев ошибочно был диагностирован эпилептический статус [48].

Неврологическая дифференциальная диагностика предполагает тщательное обследование пациентов на наличие у них других заболеваний, которые могут имитировать АЭ и вызывать быстро прогрессирующую энцефалопатию. Эти заболевания должны быть исключены до начала иммунотерапии, и в большинстве случаев изучение детального анамнеза, неврологического статуса, клинического анализа крови и ЦСЖ, MPT головного мозга и ЭЭГ будет достаточно для достижения этой цели. Наиболее частые дифференциальные диагнозы — энцефалит, вызванный вирусом простого герпеса и других инфекций ЦНС [46].

Особое внимание следует уделять случаям с рецидивами герпетического энцефалита или длительным атипичным случаям, так как есть данные, свидетельствующие, что вирус простого герпеса может быть триггером для синаптического аутоиммунитета, приводящего к энцефалиту с антителами к NMDA-рецепторам [18, 49].

Энцефалит с антителами к NMDA-рецепторам и вирусные энцефалиты [50] имеют много общих симптомов,

что усложняет диагностику. Тем не менее, сильные головные боли и лихорадка чаще наблюдаются при вирусе ветряной оспы и вирусе Западного Нила, в то время как судорожные приступы, двигательные расстройства, речевая дисфункция, вегетативная нестабильность, галлюцинации и другие психотические симптомы распространены при энцефалите, вызванном антителами к NMDA-рецепторам [14]. Судороги в отсутствие лихорадки должны вызывать у врача подозрение на АЭ с антителами к NMDA-рецепторам [7]. Среди других причин аутоиммунно связанных энцефалопатий отмечают церебрит при системной красной волчанке, синдром антифосфолипидных антител, синдром Шегрена, энцефалопатию Хашимото, синдром Расмуссена, а также первичный васкулит ЦНС и системный васкулит [46].

Кровь и ЦСЖ должны быть проверены на наличие паранеопластических антител [46] и аномальных показателей ЦСЖ (плеоцитоз или олигоклональные полосы) [14, 16, 28], которые могут обеспечить доказательства аутоиммунного процесса, помогая сократить перечень вероятных диагнозов во время ожидания результатов тестов на антитела.

У некоторых пациентов энцефалит, вызванный антителами к NMDA-рецепторам, может возникнуть после или одновременно с демиелинизирующими заболеваниями. В литературе описаны случаи об остром диссеминированном энцефаломиелите, нейромиелите оптического, неврите зрительного нерва, миелите, рассеянном склерозе, выраженной дисфункции ствола мозга и других демиелинизирующих расстройствах, протекающих одновременно с АЭ, вызванным антителами к NMDA-рецепторам, что делает его сложным для распознавания [51—57]. Врачи должны знать, что могут возникать перекрывающиеся синдромы и необходимо проводить специфическое обследование, когда у пациентов с АЭ, вызванным антителами к NMDA-рецепторам, развиваются признаки демиелинизирующего заболевания, и анализ на антитела у пациентов с заболеванием спектра нейромиелита оптического или другими демиелинизирующими расстройствами, когда у них развиваются атипичные симптомы (например, судороги, психоз).

Оптимальное лечение требует работы мультидисциплинарной команды и использования агрессивной иммунотерапии, химиотерапии, хирургического удаления опухоли (если выявлена), а также оказания помощи в отделении интенсивной терапии при гиповентиляции и вегетативной нестабильности [58].

Важно отметить, что лечение должно быть направлено как на причину, так и на клинические последствия энцефалита (поведенческие и психотические симптомы). Первой линией терапии является иммунотерапия, как правило, кортикостероидами, внутривенным иммуноглобулином (нами было отдано предпочтение октагаму), или плазмаферез, либо отдельно, либо в комбинации, а также лечение в случае выявленного онкологического новообразования, потенциально приведшего к заболеванию, т. к. в этом случае лечение считается более эффективным [1, 2, 4, 59, 60]. Титры антител эффективно уменьшаются иммуномодулирующим лечением, включающим высокие дозы стероидов, внутривенный иммуноглобулин и плазмаферез [12].

Ритуксимаб или циклофосфамид вводят отдельно или в комбинации в качестве второй линии иммунотерапии [2, 12]. У пациентов без выявленной опухоли после выписки из стационара следует рассмотреть продол-

жение иммуносупрессии с применением азатиоприна или микофенолата [61, 62]. У пациентов с медленным восстановлением были найдены тератомы яичников спустя годы после первоначального появления неврологических симптомов [3, 63]. Также описаны случаи, когда без наличия опухоли тератомы яичников после оперативного вмешательства — овариэктомии, наблюдалось улучшение клинических симптомов, а на послеоперационной биопсии была обнаружена скрытая тератома [64].

Что касается непосредственного лечения поведенческих и психотических симптомов, как типичных, так и атипичных, то используют антипсихотические средства. Следует отметить, что применение антипсихотических препаратов может усложнить картину. Развитие вегетативной нестабильности и ригидности может быть ошибочно принято за нейролептический злокачественный синдром. Кроме того, применение кортикостероидов может привести к подозрению на индуцированный стероидами психоз [30].

Ажитация, лабильность настроения, импульсивность, галлюцинации, бессонница и поведение с нанесением самому себе вреда (например, кусание губ или щипание кожи) часто дают толчок к психиатрической консультации и соответствующему лечению. Антагонисты дофаминовых рецепторов, мощные антагонисты D₂ могут запутать и без того неоднозначную клиническую картину [17, 30, 31, 65]. Кататонические симптомы, как правило, лечат препаратами бензодиазепина.

Задержка в постановке диагноза приводит к отсрочке инициации иммунотерапии и может привести к более тяжелому синдрому и даже к гиповентиляции, коме или эпилептическому статусу. Такие тяжелые случаи лечат в отделении интенсивной терапии в течение длительного периода времени [28].

Восстановление, как правило, процесс медленный, и необходима реабилитация с участием трудотерапевтов, физиотерапевтов и логопедов. Тем не менее, в некоторых случаях наблюдаются разной степени выраженности остаточные когнитивные и двигательные нарушения [2, 66]. Некоторым пациентам необходима длительная реабилитация и требуются годы для восстановления неврологических и психических функций [2, 67]. Приблизительно 75—80 % пациентов с антителами к NMDA-рецепторам полностью восстанавливаются или имеют умеренные остаточные нарушения, а также есть определенный процент случаев с летальным исходом [2, 11—13, 16]. По данным литературы, уровень смертности составил 7 % за два года и, как правило, смерть наступила вследствие осложнений неврологической или вегетативной дисфункции [2, 9, 58].

Клинические симптомы заболевания хорошо коррелируют с титром антител [16]. Кроме того, существует связь между высоким уровнем антител и тератомой и/или плохим исходом. Пациенты с ранним (в первый месяц) снижением уровня антител в ЦСЖ, как правило, имеют хороший прогноз [68]. Риск рецидива составляет 12—24 % и рецидивы чаще возникают в тех случаях, когда опухоль не обнаружена [30, 47, 58].

Ответ на иммунотерапию у детей и подростков (младше 18 лет) медленнее и вариабельнее [17], 75—85 % имеют полное или значительное восстановление после иммунотерапии или резекции опухоли [17, 25, 33], что аналогично данным для взрослых [2]. Рецидивы возникают у 15—25 % детей [17, 25].

У пациентов старше 45 лет прогноз обычно менее благоприятный, чем у более молодых пациентов, хотя

клинические проявления менее выражены. Это может объясняться тем, что:

— в этой возрастной группе опухоли, связанные с заболеванием, встречаются реже, но если они есть, то это обычно карциномы, а не тератомы;

— диагноз установлен с большой задержкой и лечение начинается поздно за исключением случаев, когда нет необходимости в отделении интенсивной терапии, раннего лечения и более длительного наблюдения, более молодой возраст также является фактором лучшего исхода [69].

Таким образом, АЭ, вызванный антителами к NMDA-рецепторам, — поддающееся лечению аутоиммунное расстройство, характеризующееся выраженными психическими и неврологическими проявлениями. Субфебрильная температура, головная боль, распространенные простудоподобные симптомы и гастроэнтерит являются продромальными симптомами, которые наблюдаются в большинстве случаев. АЭ, вызванный антителами к NMDA-рецепторам, имеет узнаваемую картину презентации, которая может имитировать психиатрические и инфекционные заболевания. Быстрое развитие психических симптомов, судорожных приступов, изменения когнитивных функций и дезорганизованные движения у женщины без лихорадки должны вызвать подозрение на энцефалитный процесс и побудить врача к проведению обследования с целью подтверждения или опровержения этого диагноза.

В настоящее время наиболее изученными АЭ являются энцефалиты, ассоциированные с антителами к NMDA-рецепторам, AMPAR-рецепторам, GABA β R-рецепторам, LG11-рецепторам, анти-Caspr2-рецепторам. Наиболее распространенная форма АЭ — вызванная антителами к NMDA-рецепторам. Дифференциальную диагностику необходимо проводить при наличии у больного резкого изменения психического статуса и предварительных продромов, описанных выше. Постановка диагноза основана на обнаружении IgG-антител против субъединицы GluN1 NMDA-рецепторов в ЦСЖ и/или сыворотке. После подтверждения диагноза пациента необходимо как можно скорее обследовать на наличие опухоли и назначить иммунотерапию, так как быстрое начало иммунотерапии и, если это необходимо, удаление опухоли могут значительно повлиять на исход заболевания. Если диагноз поставлен правильно, большинство пациентов имеют хороший прогноз и при быстром начале соответствующего лечения достигается стойкая ремиссия и состояние, близкое к преморбидному. Время восстановления, в случаях с полным восстановлением, колеблется от нескольких месяцев до нескольких лет.

В Украине нет данных о распространенности этого заболевания. Кроме того, неоптимальное лечение больных энцефалитом, вызванным антителами к NMDA-рецепторам, в Украине связано с задержкой в постановке диагноза и госпитализации в специализированные неврологические центры, а также с экономической доступностью лечения.

Клинический случай

19-летняя пациентка Ч. Д. (№ истории болезни 3471) поступила в ургентном порядке на лечение в ГУ «Институт неврологии, психиатрии и наркологии НАМН Украины» (ГУ «ИНПН НАМН Украины») с жалобами на нарушение речи, речь нечленораздельная, речевая «словесная окрошка», судороги в конечностях, двигательное беспокойство. Со слов мамы — агрессивность к ней, не может себя контролировать, учащение судорожных тонических приступов, которые носят

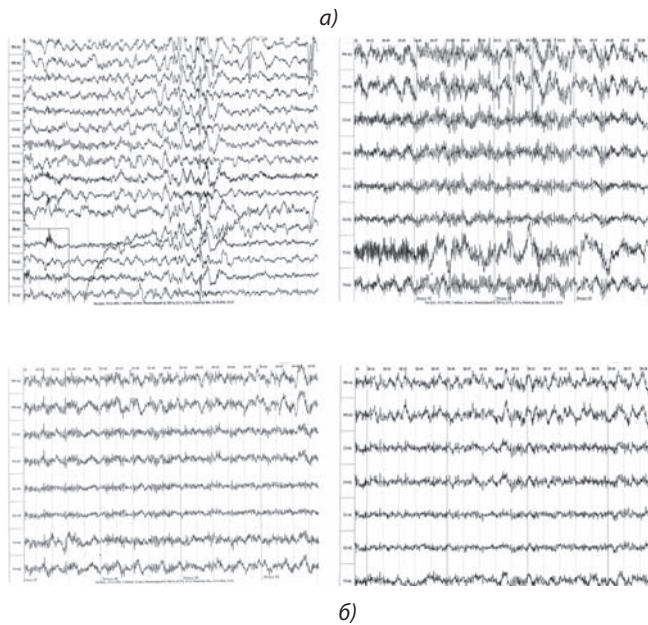
кратковременный характер (5—10 мин.), но с быстрым нарастанием их частоты в течение нескольких последних суток.

Из собранного со слов мамы анамнеза три года назад (в 16 лет) наблюдалось аналогичное состояние, но начало заболевания отмечалось с повышением температуры до 37,5—37,6°C, с наличием судорожных состояний в конечностях, с нарушением дыхания. Больная проходила курс лечения длительно (до двух месяцев) в отделении ОРИТ Донецкой областной больницы, находилась на искусственной вентиляции лёгких в связи с нарушением гипервентиляции сопорозного состояния, где был установлен диагноз: аутоиммунный энцефалит Расмуссена. Спустя 8 недель состояние стабилизировалось и в дальнейшем больная наблюдалась по месту жительства, принимая в течение года противосудорожную терапию. В течение последующего года неврологическое и психологическое состояния нормализовались и противосудорожная терапия была снята врачом по месту жительства. За этот период пациентка вела нормальный образ жизни, успешно закончила среднюю школу, поступила в колледж.

Перед описанными выше жалобами мама стала отмечать неадекватное поведение дочери, проявлялась эйфория, агитация. Обратилась по месту жительства, была оказана первая медицинская помощь и больная направлена в ГУ «ИНПН НАМН Украины».

При поступлении состояние больной тяжелое, продуктивному контакту недоступна, с речевой дисфункцией по типу «словесной окрошки», стереотипные автоматизмы (чмоканье губами, сжатие зубов), кратковременные, часто возникающие тонические судороги в конечностях, с дугообразным выгибанием туловища, в этот период взор устремлен в одну точку, издаёт гортанный крик, вне приступа — выраженная агрессивность. В неврологическом статусе менингеальные знаки отсутствовали. Проверить черепно-мозговую симптоматику не представлялось возможным, т. к. больная не выполняла инструкции; мышечный тонус повышен по спастическому типу, сухожильные рефлексы $D = S$ высокие, ахилловы поликинетичны, положительные стопные знаки. В течение суток росли психические нарушения (галлюцинации), снижен уровень сознания (оцепенение, оглушенность, проявление кататонии). Увеличились частота и длительность приступов до 15—20 минут, сопровождающихся вышеописанными состояниями, реакция зрачков на свет отсутствовала, в конце приступа — потеря мочи. Приступы не купировались противосудорожными препаратами (депакин, финлепсин, ламотриджин). Вне приступа наблюдалась неконтролируемая двигательная активность в конечностях, пациентка могла себя травмировать, нарастал психический статус, в связи с этим больную вынуждены были фиксировать. Неврологический статус нарастал, стремительно теряла массу тела, присоединилась вегетативная нестабильность (температура до 39°C и выше, которая не снижалась жаропонижающими препаратами) с неконтролируемым подъемом или падением артериального давления. Больная была введена в медикаментозный сон, использовали тиопентал натрия а также медазалам (букалам), бензодиазепиновые препараты. Респираторная функция больной осуществлялась через аппарат искусственной вентиляции лёгких в течение двух недель и требовалось длительное зондовое кормление.

Показатели клинического и биохимического анализа крови были в норме. Проведено исследование ликвора, выявлен умеренный лимфоцитарный плеоцитоз. Проводилось мониторинговое ЭЭГ (рис. 1). КТ/МРТ головного мозга были без отклонений (рис. 2). Были проведены исследования сыворотки крови и ликвора методами иммуноферментного анализа (ИФА) и полимеразной цепной реакции (ПЦР) на наличие герпесвирусной инфекции (результат отрицательный).



Государственное учреждение «Научно-практический медицинский реабилитационно-диагностический центр Министерства здравоохранения Украины»
 Отделение нейрофизиологии и нейрореабилитации
Протокол электроэнцефалографического исследования № 1976
 Ф.И.О. Чан Д.Ш. Возраст 1995г. ж.
 Клинический диагноз: **Обследование**
 Коммутиция: билатеральная цепочка.
 Фоновая ЭЭГ: организованный тип, в задних отделах доминирует регулярная альфа-активность 35-40 мкВ. В передних отделах бета-ритм до 5-10 мкВ. Очаговость и асимметрия проявлений ЭЭГ отсутствует.
 Открытие глаз - реактивность ЭЭГ: депрессия альфа-ритма выражена
 Закрывание глаз - реактивность ЭЭГ: восстановление фоновой активности быстрое
 Фотостимуляция ритмичный световой мелькающей частотой в пределах 5-20 кол. в сек.
 Реактивность ЭЭГ: навязывание ритма световых мельканий определяется в пределах частот: 10 кол. в сек., с преобладающей выраженностью: справа, слева.
 Звукоstimуляция сигналом частотой 1000 Гц.
 Реактивность ЭЭГ: навязывание определяется в пределах: 5-10 Гц
 Десинхронизация ЭЭГ: выражена
 Гипервентиляция: без патологических изменений в пределах возрастной нормы.
ЗАКЛЮЧЕНИЕ: Нормальная БЭА головного мозга в пределах возрастной нормы.
 Дата: 26 сентября 2017 г. Радченко С.М.

Рис. 1. ЭЭГ больной Д. Ч.: а) грубые изменения биоэлектрической активности головного мозга с локальным признаком в правом височном отведении. Эпилептиформная активность в виде острых волн и комплексов острая-медленная волна в лобных отведениях. Пароксизмальная активность в виде дельта-активности в лобных отведениях с распространением в правое височное отведение. Признаки дисфункции срединных и стволовых структур; б) нормальная биоэлектрическая эпилептическая активность головного мозга в пределах возрастной нормы через 1 год

Проведено исследование сыворотки крови на антитела к NMDA-рецепторам и на «истинные» паранеопластические аутоантитела к внутриклеточным белкам (Hu, Yo, Ma2, CV2, amphiphysin) и скрининг на возможные опухоли. Выявлены антитела к NMDA-рецепторам, паранеопластические антитела и онкомаркеры — отрицательные. При динамическом проведении компьютерной томографии грудной и брюшной и тазовой областей, ультразвукового исследования органов малого таза патологии не выявлено.

Учитывая неврологический статус, генерализованные дискинезии, включая орафасцикулярные, судороги по типу эпилептических, которые не контролировались противосудорожными препаратами, психический статус, описанный выше, наличие антител к NMDA-рецепторам в сыворотке крови, плеацитоз в ликворе был поставлен клинический диагноз — Аутоиммунный энцефалит к NMDA-рецепторам, рецидив.

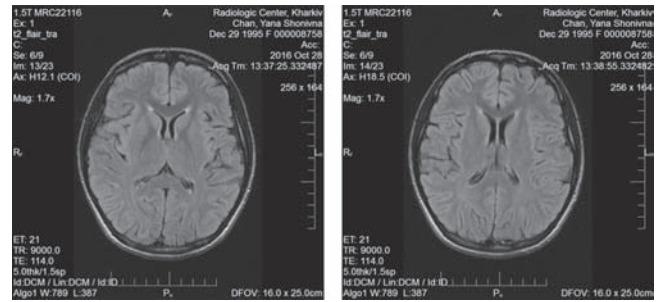


Рис. 2. На МРТ изменений очагового и диффузного характера в веществе мозга не выявлено

При лечении применяли препараты первой линии — глюкокортикоиды и проведен курс иммуноглобулина Octagam (Octapharma Pharmazeutika Produktionsges.m.b.H., Австрия).

Состояние частично стабилизировалось, больной назначена вторая линия иммуносупрессивной терапии, был проведен курс лечения ритуксимабом (четыре инфузии еженедельно). В течение следующего месяца наблюдалось постепенное улучшение.

В течение двух месяцев больная получала иммуномодулирующую терапию первой и второй линии, она была выписана с рекомендациями по месту жительства с длительным приемом глюкокортикоидов и октагама в поддерживающей дозе на протяжении 6 месяцев.

В настоящий момент консультируется и наблюдается в ГУ «ИНПН НАМН Украины» с коррекцией приема препаратов.

Представляем историю реабилитации больной Д. Ч. (рис. 3, 4)

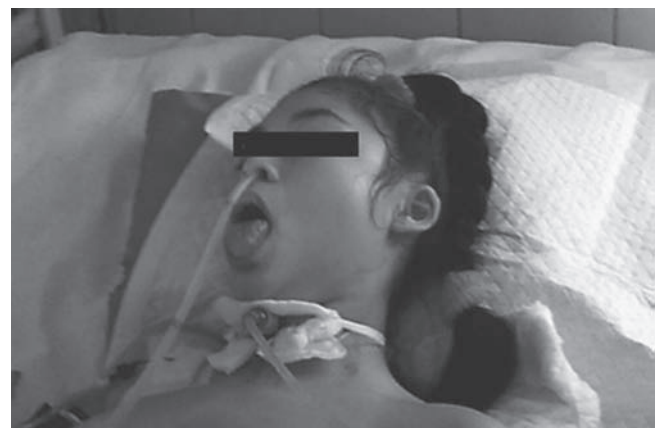

Рис. 3. Пациентка с энцефалитом, вызванным антителами к NMDA-рецепторам в отделении интенсивной терапии

Через три месяца после выписки больная частично восстановила способность к самообслуживанию, но по-прежнему нуждалась в проведении когнитивной реабилитации.

Через семь месяцев больная вернулась к нормальной жизни (рис. 3б), хотя абсолютно не помнит событий острой фазы заболевания.

Спустя 1,5 года, в настоящий момент получает поддерживающую дозу иммуномодулирующих препаратов, восстановилась в учебном заведении, ведет нормальный образ жизни.



а)



б)

Рис. 4. Та жє пациентка с энцефалитом, вызванным антителами к NMDA-рецепторам: а) спустя 4 месяца, б) спустя 1,5 года

Список литературы

1. Paraneoplastic anti-N-methyl-D-aspartate receptor encephalitis associated with ovarian teratoma / Dalmau J., Tüzün E., Wu H. Y. [et al.] // *Ann Neurol.* 2007. Vol. 61, № 1. P. 25—36.
2. Treatment and prognostic factors for long-term outcome in patients with anti-NMDA receptor encephalitis: an observational cohort study / Titulaer M. J., McCracken L., Gabilondo I. [et al.] // *Lancet Neurol.* 2013. Vol. 12, № 2. P. 157—165.
3. Anti-NMDA receptor encephalitis in Japan: long-term outcome without tumor removal / T. Iizuka, F. Sakai, T. Ide [et al.] // *Neurology.* 2008. Vol. 70, № 7. P. 504—511.
4. Anti-N-methyl-D-aspartate receptor encephalitis in Korea: clinical features, treatment, and outcome / J. A. Lim, Lee S. T., Jung K. H. [et al.] // *J Clin Neurol.* 2014. Vol. 10, № 2. P. 157—161.
5. Longitudinal electroencephalographic (EEG) findings in pediatric anti-N-methyl-D-aspartate (anti-NMDA) receptor encephalitis: the Padua experience / Nosadini M., Boniver C., Zuliani L. [et al.] // *J Child Neurol.* 2015. Vol. 30, № 2. P. 238—245.
6. N-methyl-D-aspartate antibody encephalitis: temporal progression of clinical and paraclinical observations in a predominantly non-paraneoplastic disorder of both sexes / Irani S. R., Bera K., Waters P. [et al.] // *Brain.* 2010. Vol. 133, Pt 6. P. 1655—1667.
7. Causes of encephalitis and differences in their clinical presentations in England: a multicentre, population-based prospective study // Granerod J., Ambrose H. E., Davies N. W. [et al.] // *Lancet Infect Dis.* 2010. Vol. 10, № 12. P. 835—844.
8. Anti-NMDA Receptor Encephalitis: Clinical Features and Basic Mechanisms / Lynch D. R., A. Rattelle, Y. N. Dong [et al.] // *Adv Pharmacol.* 2018. Vol. 82. P. 235—260.
9. Anti-NMDA receptor encephalitis presenting as an acute psychotic episode in a young woman: an underdiagnosed yet treatable disorder / S. Keller, P. Roitman, T. Ben-Hur [et al.] // *Case Rep Psychiatry.* 2014. Vol. 2014. P. 868325. doi: 10.1155/2014/868325.
10. Burden of encephalitis-associated hospitalizations in the United States, 1998—2010 / Vora N. M., Holman R. C., Mehal J. M. [et al.] // *Neurology.* 2014. Vol. 82, № 5. P. 443—451.
11. Anti-NMDAR limbic encephalitis — a clinical curiosity / A. K. Kattepur, D. Patil, A. Shankarappa [et al.] // *World J Surg Oncol.* 2014. Vol. 12. P. 256.
12. Clinical experience and laboratory investigations in patients with anti NMDR encephalitis / Dalmau J., Lancaster E., Martinez-Hernandez E. [et al.] // *Lancet Neurol.* 2011. Vol. 10, № 1. P. 63—74.
13. Paraneoplastic encephalitis, psychiatric symptoms and hypoventilation in ovarian teratoma / R. Vitaliani W. Mason, B. Ances [et al.] // *Ann Neurol.* 2005. Vol. 58, № 4. P. 594—604.
14. The frequency of autoimmune N-methyl-D-aspartate receptor encephalitis surpasses that of individual viral etiologies in young individuals enrolled in the California Encephalitis Project / Gable M. S., Sheriff H., Dalmau J. [et al.] // *Clin Infect Dis.* 2012. Vol. 54, № 7. P. 899—904.
15. Herpes simplex encephalitis as a potential cause of anti-N-methyl-D-aspartate receptor antibody encephalitis: report of 2 cases / [Desena A., Graves D., Warnack W., Greenberg B. M.] // *JAMA Neurol.* 2014. Vol. 71, № 3. P. 344—346.
16. Anti-NMDA-receptor encephalitis: case series and analysis of the effects of antibodies / Dalmau J., Gleichman A. J., Hughes E. G. [et al.] // *Lancet Neurol.* 2008. Vol. 7, № 12. P. 1091—1098.
17. Anti-N-methyl-D-aspartate receptor (NMDAR) encephalitis in children and adolescents / N. R. Florance, R. L. Davis, C. Lam [et al.] // *Ann Neurol.* 2009. Vol. 66, № 1. P. 11—18.
18. Herpes simplex virus-1 encephalitis can trigger anti-NMDA receptor encephalitis: case report / F. Leypoldt, M. J. Titulaer, E. Aguilar [et al.] // *Neurology.* 2013. Vol. 81, № 18. P. 1637—1639.
19. A case of NMDAR encephalitis misdiagnosed as postpartum psychosis and neuroleptic malignant syndrome / Koksai A., Baybas S., Mutluay B. [et al.] // *Neurol Sci.* 2015. Vol. 36, № 7. P. 1257—1258.
20. Increased prevalence of diverse N-methyl-D-aspartate glutamate receptor antibodies in patients with an initial diagnosis of schizophrenia: specific relevance of IgG NR1a antibodies for distinction from N-methyl-D-aspartate glutamate receptor encephalitis / Steiner J., Walter M., Glanz W. [et al.] // *JAMA Psychiatry.* 2013. Vol. 70, № 3. P. 271—278.
21. Anti-N-methyl-D-aspartate receptor encephalitis in a patient with a 7-year history of being diagnosed as schizophrenia: complexities in diagnosis and treatment / Huang C., Kang Y., Zhang B. [et al.] // *Neuropsychiatr Dis Treat.* 2015. Vol. 11. P. 1437—1442.
22. Anti-NMDAR encephalitis misdiagnosed as Hashimoto's encephalopathy / Mirabelli-Badenier M., Biancheri R., Morana G. [et al.] // *Eur J Paediatr Neurol.* 2014. Vol. 18, № 1. P. 72—74.
23. Anti-NMDA receptor encephalitis presenting with imaging findings and clinical features mimicking Rasmussen syndrome / [Greiner H., Leach J. L., Lee K. H., Krueger D. A.] // *Seizure.* 2011. Vol. 20, № 3. P. 266—270.
24. Anti-NMDA receptor encephalitis: clinical characteristics, predictors of outcome and the knowledge gap in Southwest China / Wang W., Li J. M., Hu F. Y. [et al.] // *Eur J Neurol.* 2016. Vol. 23, № 3. P. 621—629.
25. Paediatric anti-N-methyl-D-aspartate receptor encephalitis: the first Italian multicenter case series / Sartori S., Nosadini M., Cesaroni E. [et al.] // *Eur J Paediatr Neurol.* 2015. Vol. 19, № 4. P. 453—463.
26. Analysis of relapses in anti-NMDAR encephalitis / Gabilondo I., Saiz A., Galán L. [et al.] // *Neurology.* 2011. Vol. 77, № 10. P. 996—999.
27. Frequency and characteristics of isolated psychiatric episodes in anti-N-methyl-D-aspartate receptor encephalitis / [Kayser M. S., Titulaer M. J., Gresa-Arribas N., Dalmau J.] // *JAMA Neurol.* 2013. Vol. 70, № 9. P. 1133—1139.
28. Anti-NMDA-receptor encephalitis: a severe, multistage, treatable disorder presenting with psychosis / [Wandinger K. P., Saschenbrecker S., Stoecker W., Dalmau J.] // *J Neuroimmunol.* 2011. Vol. 231, № 1—2. P. 86—91.
29. Anti-NMDAR encephalitis: a new, severe and challenging enduring entity / [E. H. van de Riet, M. M. Esseveld, L. Cuypers, J. N. Schieveld] // *Eur Child Adolesc Psychiatry.* 2013. Vol. 22, № 5. P. 319—323.

30. Chapman, M. R., Vause H. E. Anti-NMDA receptor encephalitis: diagnosis, psychiatric presentation, and treatment // *Am J Psychiatry*. 2011. Vol. 168, № 3. P. 245—251.
31. Anti-N-methyl-D-aspartate receptor encephalitis: a targeted review of clinical presentation, diagnosis, and approaches to psychopharmacologic management / Kruse J. L., Jeffrey J. K., Davis M. C. [et al.] // *Ann Clin Psychiatry*. 2014. Vol. 26, № 1. P. e1—e9.
32. Titulaer, M. J., Dalmau J. Seizures as first symptom of anti-NMDA receptor encephalitis are more common in men // *Neurology*. 2014. Vol. 82, № 7. P. 550—551.
33. Pediatric anti-N-methyl-D-aspartate receptor encephalitis: clinical analysis and novel findings in a series of 20 patients / Armangue T., Titulaer M. J., Málaga I. [et al.] // *J Pediatr*. 2013. Vol. 162, № 4. P. 850—856.e2.
34. Clinical specificities of adult male patients with NMDA receptor antibodies encephalitis / Viacoz A., Desestret V., Ducray F. [et al.] // *Neurology*. 2014. Vol. 82, № 7. P. 556-563.
35. Subacute anti-N-methyl-D-aspartate receptor encephalitis. A series of 13 paediatric cases / Erazo R., González J., Quintanilla C. [et al.] // *Rev Chil Pediatr*. 2016. Vol. 87, № 6. P. 487—493.
36. Central neurogenic hyperventilation in anti-NMDA receptor encephalitis / [Vural A., Arsava E. M., Dericioglu N., Topcuoglu M. A.] // *Intern Med*. 2012. Vol. 51, № 19. P. 2789—2792.
37. Interobserver agreement for the assessment of handicap in stroke patients / [van Swieten J. C., Koudstaal P. J., Visser M. C. [et al.] // *Stroke*. 1988. Vol. 19, № 5. P. 604—607.
38. Use of clinical and neuroimaging characteristics to distinguish temporal lobe herpes simplex encephalitis from its mimics / Chow F. C., Glaser C. A., Sheriff H. [et al.] // *Clin Infect Dis*. 2015. Vol. 60, № 9. P. 1377—1383.
39. CNS aquaporin-4 autoimmunity in children / McKeon A., Lennon V. A., Lotze T. [et al.] // *Neurology*. 2008. Vol. 71, № 2. P. 93—100.
40. Demarquay, G., Honnorat J. Clinical presentation of immune-mediated cerebellar ataxia // *Rev Neurol (Paris)*. 2011. Vol. 167, № 5. P. 408—417.
41. Central nervous system neuronal surface antibody associated syndromes: review and guidelines for recognition / Luigi Zuliani, Francesc Graus, Bruno Giometto [et al.] // *J Neurol Neurosurg Psychiatry*. 2012. Vol. 83, № 6. P. 638—645.
42. Anti-NMDA receptor encephalitis: an important differential diagnosis in psychosis / Barry H., Hardiman O., Healy D. G. [et al.] // *Br J Psychiatry*. 2011. Vol. 199, № 6. P. 508—509.
43. Functional and structural brain changes in anti-N-methyl-D-aspartate receptor encephalitis / Finke C., Kopp U. A., Scheel M. [et al.] // *Ann Neurol*. 2013. Vol. 74, № 2. P. 284—296.
44. Extreme delta brush: a unique EEG pattern in adults with anti-NMDA receptor encephalitis / Schmitt S. E., Pargeon K., Frechette E. S. [et al.] // *Neurology*. 2012. Vol. 79, № 11. P. 1094—1100.
45. Irani, S. R., Vincent A. NMDA receptor antibody encephalitis // *Curr Neurol Neurosci Rep*. 2011. Vol. 11, № 3. P. 298—304.
46. A clinical approach to diagnosis of autoimmune encephalitis / Graus F., Titulaer M. J., Balu R. [et al.] // *Lancet Neurol*. 2016. Vol. 15, № 4. P. 391—404.
47. Disease-relevant autoantibodies in first episode schizophrenia / Zandi M. S., Irani S. R., Lang B. [et al.] // *J Neurol*. 2011. Vol. 258, № 4. P. 686—688.
48. Antiepileptic treatment for anti-NMDA receptor encephalitis: the need for video-EEG monitoring / Dericioglu N., Vural A., Acar P. [et al.] // *Epileptic Disord*. 2013. Vol. 15, № 2. P. 166—170.
49. Clinical Neuropathology practice guide 4-2013: post-herpes simplex encephalitis: N-methyl-D-aspartate receptor antibodies are part of the problem / Romana Höftberger, Thais Armangue, Frank Leypoldt [et al.] // *Clin Neuropathol*. 2013. Vol. 32, № 4. P. 251—254.
50. Case definitions, diagnostic algorithms, and priorities in encephalitis: consensus statement of the international encephalitis consortium / Venkatesan A., Tunkel A. R., Bloch K. C. [et al.] // *Clin Infect Dis*. 2013. Vol. 57, № 8. P. 1114—1128.
51. Overlapping demyelinating syndromes and anti-N-methyl-D-aspartate receptor encephalitis / Titulaer M. J., Höftberger R., Iizuka T. [et al.] // *Ann Neurol*. 2014. Vol. 75, № 3. P. 411—428.
52. Anti-N-methyl-D-aspartate receptor encephalitis with acute disseminated encephalomyelitis-like MRI features / Lekoubou A., Viacoz A., Didelot A. [et al.] // *Eur J Neurol*. 2012. Vol. 19, № 2. P. e16—e17.
53. Anti-N-methyl-D-aspartate receptor encephalitis in a patient with neuromyelitis optica spectrum disorders / Luo J. J., Lv H., Sun W. [et al.] // *Mult Scler Relat Disord*. 2016. Vol. 8. P. 74—77.
54. NMDA receptor encephalitis mimicking seronegative neuromyelitis optica / M. C. Krueger, T. K. Koch, D. N. Bourdette [et al.] // *Neurology*. 2010. Vol. 74, № 18. P. 1473—1475.
55. N-methyl D-aspartate receptor antibody encephalitis associated with myelitis / C. Pennington, S. J. Livingstone, S. Razvi [et al.] // *J Neurol Sci*. 2012. Vol. 317, № 1—2. P. 151—153.
56. A case of anti-N-methyl-D-aspartate receptor encephalitis with multiple sclerosis-like demyelinated lesions / Takeda A., Shimada H., Tamura A. [et al.] // *Mult Scler Relat Disord*. 2014. Vol. 3, № 3. P. 391—397.
57. Autoantibody biomarkers in childhood-acquired demyelinating syndromes: results from a national surveillance cohort / Hachohen, Y., Absoud, M., Woodhall, M. [et al.] // *J Neurol Neurosurg Psychiatry*. 2014. Vol. 85, № 4. P. 456—461.
58. Mann, A. P., Grebenciucova E., Lukas R. V. Anti-N-methyl-D-aspartate-receptor encephalitis: diagnosis, optimal management, and challenges // *Ther Clin Risk Manag*. 2014. Vol. 10. P. 517—525.
59. Neurological response to early removal of ovarian teratoma in anti-NMDAR encephalitis / Seki M., Suzuki S., Iizuka T. [et al.] // *J Neurol Neurosurg Psychiatry*. 2008. Vol. 79, № 3. P. 324—326.
60. Anti-N-methyl-D-aspartate receptor encephalitis associated with an ovarian teratoma in an adolescent female / Leshner A. P., Myers T. J., Tecklenburg F. [et al.] // *J Pediatr Surg*. 2010. Vol. 45, № 7. P. 1550—1553.
61. Refractory status epilepticus caused by anti-NMDA receptor encephalitis that markedly improved following combination therapy with rituximab and cyclophosphamide / Kadoya M., Onoue H., Kadoya A. [et al.] // *Intern Med*. 2015. Vol. 54, № 2. P. 209—213.
62. Response of anti-NMDA receptor encephalitis without tumor to immunotherapy including rituximab / Ishiura H., Matsuda S., Higashihara M. [et al.] // *Neurology*. 2008. Vol. 71, № 23. P. 1921—1923.
63. Screening for tumours in paraneoplastic syndromes: report of an EFNS task force / Titulaer M. J., Soffietti R., Dalmau J. [et al.] // *Eur J Neurol*. 2011. Vol. 18, № 1. P. 19—e3.
64. Anti-NMDA receptor encephalitis in children: the disorder, its diagnosis, and treatment / Peery H. E., Day G. S., Doja A. [et al.] // *Handb Clin Neurol*. 2013. Vol. 112. P. 1229—1233.
65. A multidisciplinary approach to the treatment of anti-NMDA-receptor antibody encephalitis: a case and review of the literature / Mann A., Machado N. M., Liu N. [et al.] // *J Neuropsychiatry Clin Neurosci*. 2012. Vol. 24, № 2. P. 247—254.
66. The rehabilitation of children with anti-N-methyl-D-aspartate-receptor encephalitis: a case series / Houtrow A. J., Bhandal M., Pratini N. R. [et al.] // *Am J Phys Med Rehabil*. 2012. Vol. 91, № 5. P. 435—441.
67. Reversible brain atrophy in anti-NMDA receptor encephalitis: a long-term observational study / T. Iizuka, S. Yoshii, S. Kan [et al.] // *J Neurol*. 2010. Vol. 257, № 10. P. 1686—1691.
68. Antibody titres at diagnosis and during follow-up of anti-NMDA receptor encephalitis: a retrospective study / Gresa-Arribas N., Titulaer M. J., Torrents A. [et al.] // *Lancet Neurology*. 2014. Vol. 13, № 2. P. 167—177.
69. Late-onset anti-NMDA receptor encephalitis / Titulaer M. J., McCracken L., Gabilondo I. [et al.] // *Neurology*. 2013. Vol. 81, № 12. P. 1058—1063.

Надійшла до редакції 28.02.2018 р.

ЕГОРКИНА Ольга Викторовна, научний співробітник відділу нейроінфекцій і розсіяного склероза, завідувачка відділом комп'ютерної томографії і рентгенології Государственного учреждения «Інститут неврології, психіатрії і наркології Національної академії медичних наук України» (ГУ «ІНПН НАМН України»), г. Харків, Україна; e-mail: oegorkina@ukr.net

ВОЛОШИНА Наталя Петровна, доктор медичних наук, професор, научний керівник відділу нейроінфекцій і розсіяного склероза ГУ «ІНПН НАМН України», г. Харків, Україна; e-mail: proapril@ukr.net

YEGORKINA Olga, Researcher of the Department of Neuroinfections and Multiple Sclerosis, Head of the Department of Computed Tomography and Roentgenology of the State Institution "Institute of Neurology, Psychiatry and Narcology of the National Academy of Medical Sciences of Ukraine" ("INPN of the NAMS of Ukraine" SI), Kharkiv, Ukraine; e-mail: oegorkina@ukr.net

VOLOSHYNA Nataliia, Doctor of Medical Sciences, Professor, Head of Department of Neuroinfections and Multiple Sclerosis of the "INPN of the NAMS of Ukraine" SI, Kharkiv, Ukraine; e-mail: proapril@ukr.net