

А. Е. Дубенко, *д-р мед. наук, вед. науч. сотрудник ГУ «ИНПН АМН Украины», Д. П. Коваленко*, *соискатель кафедры невропатологии и нейрохирургии ХМАПО ГУ «Институт неврологии, психиатрии и наркологии АМН Украины» (г. Харьков), Харьковская академия последипломного образования, Городская клиническая больница № 7 (г. Харьков)*

ОСОБЕННОСТИ ДИНАМИКИ КЛИНИЧЕСКИХ ПРОЯВЛЕНИЙ ЭПИЛЕПСИИ У ЛИЦ МОЛОДОГО И СРЕДНЕГО ВОЗРАСТА

Эпилепсия является одним из наиболее часто встречающихся заболеваний нервной системы, имеющее важное социальное и общемедицинское значение, обусловленное особенностями течения и исходами заболевания. Как минимум у 5 % населения хотя бы один раз в жизни встречается эпилептиформный неспровоцированный припадок. Распространенность активных эпилепсий в развитых странах оценивается в 1 %. У 20—30 % больных заболевание является пожизненным [1, 2]. По данным ВОЗ, отсутствие должной информации об эпидемиологических характеристиках эпилепсии во многих странах обуславливает существенные недостатки организации медицинской помощи [1—3]. Более 75 % из 40 млн больных эпилепсией в мире не получают адекватного лечения [3]. Её стоимость в странах Европы 20 млрд у. е. в год — сумма, которая может быть значительно снижена при эффективных действиях (из Европейской Декларации по Эпилепсии — 1998) [цит. по 1]. В научных трудах эпилептология представлена большим количеством работ, посвященных различным актуальным вопросам. За последнее десятилетие отмечается значительный прогресс в понимании патогенеза, совершенствования диагностики и ведения больных эпилепсией. Однако некоторые аспекты данной нозологии продолжают оставаться малоизученными. Особенно это касается проблемы трансформации припадков у лиц молодого и среднего возраста, определенного ВОЗ в диапазоне 20—45 и 46—60 лет соответственно.

Понятие трансформация (эволюция) эпилептического припадков нами было определено как видоизменение клинической формы припадков, которое может указывать на ухудшение и прогрессирование заболевания («отрицательная» трансформация) или может свидетельствовать об улучшении течения болезни («положительная» трансформация) (рис. 1).

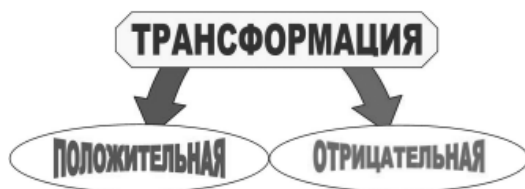

Рис. 1. Варианты трансформации эпилептических припадков

Здесь необходимо сказать, что трансформации эпилептических припадков у детей широко изучаются уже длительное время. Выявлены некоторые закономерности возникновения, развития и исхода многих вариантов эволюции приступов. Определены вероятные этиологические факторы трансформаций. Разработаны

соответствующие лечебные тактики. В то же время трансформации приступов у контингента больных молодого и среднего возраста практически не уделяется внимания. Изучая литературу, можно найти лишь единичные статьи или краткие заметки. Так, описаны случаи временной эволюции приступов, связанной с менструальным циклом, беременностью и гормональным статусом у женщин, отмечены особенности ведения таких пациентов [4]. В эксперименте на крысах продемонстрирована возможность трансформации лобно-теменной эпилепсии в височную [6].

Учитывая вышесказанное, можно предположить, что установление основных вариантов трансформации припадков и их причинно-следственных отношений у лиц молодого и среднего возраста, по всей вероятности, могло бы способствовать более ранней синдромологической и семиологической диагностике эпилепсии, а значит и более скорому назначению адекватной терапии. Указанное положение и определило цель нашего исследования: установить основные варианты трансформаций эпилептических припадков и их диагностическое значение у лиц молодого и среднего возраста.

Для выполнения поставленной задачи было обследовано 63 пациента в возрасте от 20 до 60 лет, страдающих различными типами эпилептических припадков в дебюте заболевания. У всех пациентов собирался подробный анамнез заболевания, детально уточнялись характеристики припадков, проводилось динамическое клиническое и электроэнцефалографическое наблюдение в течение 1—3 лет.

В дебюте болезни были диагностированы следующие типы припадков (табл. 1):

Таблица 1

Типы припадков, диагностированные в дебюте болезни

Тип припадков	Абсолютное число	Процентное соотношение
«первично» генерализованные	38	60,3
простые парциальные	17	27,0
сочетание «первично» генерализованных и простых парциальных	2	3,2
вторично генерализованные	5	7,9
комплексные	1	1,6

Из группы больных с диагностированными в дебюте болезни «первично» генерализованными припадками у 25 пациентов диагноз был изменен на эпилепсию с вторично генерализованными приступами, так как до генерализации у этих пациентов начали отмечаться характерные для определенной локализации очага

парциальные проявления. Так, 9 больных указали на ощущения пролетающих облаков, разговоры людей, чувство проваливания и т. д., что позволило определить височнодолевую эпилепсию. 8 пациентов и/или их родственники рассказали о вскрикиваниях, поворотах головы по типу «да-да», «нет-нет» или (орально-)алиментарных, мимических, речевых автоматизмах и т. д., свойственных лобнодолевой эпилепсии. Метаморфопсии, ощущения «покалывания», движения, электрического тока и т. п. отметили 6 больных, диагноз — теменнодолевая эпилепсия. 2 человека с течением времени указали на появление зрительных галлюцинаций перед «первично» генерализованными припадками, что дало основание заподозрить затылочнодолевую эпилепсию.

У 11 больных указанные парциальные проявления полностью заменили, с течением болезни, изначально «первично» генерализованные припадки. При этом у 5 человек они были определены в височной доле, у 4 — в лобной и у 2 — в теменной. Вариантов с затылочнодолевой локализацией не наблюдалось.

Еще у 2 пациентов данной группы наблюдалась трансформация «первично» генерализованных припадков в комплексные парциальные с характерными для височнодолевой локализации эпилептического очага проявлениями.

Во второй группе наиболее часто наблюдалась «отрицательная» трансформация простых парциальных припадков с присоединением генерализованного компонента, что, по нашему мнению, чаще связано с неправильной или неадекватной терапевтической тактикой ведения этих больных. Нужно отметить, что у 13 пациентов со временем начали отмечаться вторично

генерализованные припадки, а фокальный компонент был височнодолевой у 3 больных, лобнодолевой у 5-ти, теменнодолевой у 3-х и затылочнодолевой у 2-х. Еще 4 человека из второй группы помимо появления вторичной генерализации отмечали «исчезновение» парциального компонента припадков.

Сочетание «первично» генерализованных и простых парциальных припадков (3 группа) отмечалось только у 2 человек с признаками лобнодолевой эпилепсии. За время наблюдения припадки сменились на вторично генерализованные.

Четвертую группу составили больные с диагностированными в дебюте болезни вторично генерализованными припадками (5 больных). Описание парциальной части указывало на локализацию первичного эпилептического очага в теменной доле. Со временем все пациенты перестали отмечать фокальное начало приступа.

В пятой группе (1 пациент) наблюдалась трансформация изначально комплексных припадков в «первично» генерализованные.

Важно отметить, что в наблюдаемых случаях изменения клинической картины так называемых «первично» генерализованных припадков можно думать об изначально крайне коротком или трудно верифицируемом парциальном компоненте. Выявление последнего способствует уточнению диагноза эпилепсии, являясь, таким образом, основополагающим условием назначения правильной адекватной антиэпилептической терапии.

Далее нам представилось интересным отобразить варианты диагностированных трансформаций в зависимости от локализации эпилептического фокуса (табл. 2).

Таблица 2

Варианты трансформаций в зависимости от локализации эпилептического фокуса

Припадки, диагностированные в дебюте болезни	Варианты изменения припадков	Доля головного мозга			
		височная	лобная	теменная	затылочная
«первично» генерализованные	вторично генерализованные	9	8	6	2
	простые парциальные	5	4	2	—
	комплексные	2	—	—	—
простые парциальные	вторично генерализованные	3	5	3	2
	«первично» генерализованные	4	—	—	—
сочетание «первично» генерализованных и простых парциальных припадков	вторично генерализованные	—	2	—	—
вторично генерализованные	«первично» генерализованные	—	—	5	—
комплексные	«первично» генерализованные	—	—	1	—

Согласно классификации эпилептических припадков, рекомендованной Международной Лигой по Борьбе с Эпилепсией в 1981 году, все пациенты были разделены на группы, соответственно установленной локализации эпилептического фокуса [1], проведено сопоставление данных в дебюте болезни и после выявленных трансформаций (рис. 2).

График наглядно демонстрирует, что в начале наблюдения на основании анамнеза, клинических данных и данных ЭЭГ и МРТ (КТ) головного мозга наиболее частой оказалась теменнодолевая эпилепсия (14,3 %). С равной частотой регистрировались височнодолевая

и лобнодолевая эпилепсии (7,9 %). И реже всех встречалась затылочнодолевая эпилепсия (3,2 %). За время наблюдения за динамикой клинических проявлений и данными ЭЭГ, установление вариантов трансформаций и их частоты встречаемости процентное соотношение парциальных форм эпилепсий изменилось. Наибольшую группу составили больные с височнодолевой и лобнодолевой эпилепсиями (30,2 %). По сравнению с последними, теменнодолевая эпилепсия перешла на второй план и составила 26,9 %. Как и до исследования наиболее редко встречалась затылочнодолевая эпилепсия (6,4 %).

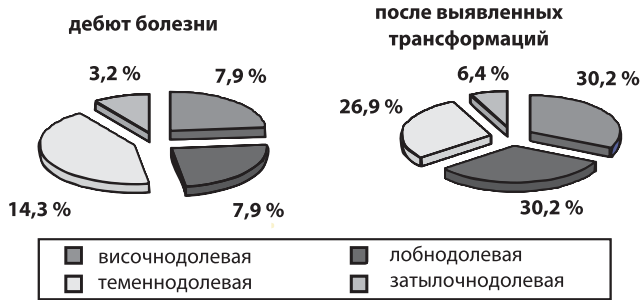


Рис. 2. Соотношение парциальных эпилепсий у исследованных больных в дебюте болезни и после трансформации припадков

По нашему мнению указанным изменениям способствовало изучение и выявление трансформаций эпилептических припадков. Т. е. установленная эволюция припадков у части больных, с изначально парциальной эпилепсией, позволила уточнить локализацию патологического очага, а в некоторых случаях «первично» генерализованных эпилепсий — выявить фокальный

Список литературы

1. Зенков Л. Р. Клиническая эпилептология (с элементами нейрофизиологии) — М.: ООО «Медицинское информационное агентство», 2002. — 416 с.: ил.
 2. Яхно Н. Н., Штульман Д. Р. Болезни нервной системы: Руководство для врачей. В 2-х т. — Т. 2. — М.: Медицина, 2001. — 480 с.
 3. Ю. Б. Белоусов и др. Клинико-экономическая оценка эффективности лечения больных с эпилепсией / Ю. Б. Белоусов, А. Б. Гехт, Л. Е. Мильчакова, Белоусов Д. Ю., А. В. Быков // Качественная клиническая практика. — Москва. — № 3. — 2002.

компонент и перевести этих пациентов в группу больных с парциальными припадками.

Таким образом, наиболее частым вариантом трансформации является «появление» или усиление парциального компонента в структуре ранее диагностированных как «первично генерализованные» припадков, что подтверждает преобладание парциальных типов приступов у лиц молодого и среднего возраста. Исследование трансформаций эпилептических припадков является мощным диагностическим инструментом, позволяющим проводить точную синдромологическую и семиологическую диагностику, а значит и своевременно назначать адекватную и приемлемую терапию.

Данные нашего исследования указывают на то, что среди пациентов молодого и среднего возраста особого внимания требуют случаи «первично генерализованных» эпилепсий, где парциальный компонент может быть легко пропущен. Его точной диагностике могут способствовать знания о трансформации эпилептических припадков, что даст возможность назначить более дифференцированное, индивидуально приемлемое лечение антиэпилептическими препаратами.

4. Emilio Perucca. Clinical Pharmacology Unit, University of Pavia, and Neuropharmacology Unit, Institute of Neurology IRCCS C. Mondino Foundation, Pavia, Italy. Treatment of epilepsy in women // I Kuopio Epilepsy Symposium. — 2005.
 5. Elaine Wyllie. The treatment of epilepsy: principles and practice. Second edition. — 1997.
 6. Raimondo D'Ambrosio, Jason S. Fender, Jared P. Fairbanks, Ednea A. Simon. Progression from frontal-parietal to mesial-temporal epilepsy after fluid percussion injury in the rat // Brain. — 2005. — P. 128.

Надійшла до редакції 02.09.2008 р.

А. Є. Дубенко, Д. П. Коваленко

Особенности динамики клинических проявлений эпилепсии у пациентов молодого та середнього віку

ДУ «Інститут неврології, психіатрії та наркології АМН України», Міська клінічна лікарня № 7 (м. Харків)

У статті наведені дані спостереження за 63 пацієнтами, які страждали різними типами епілептичних нападів; дано визначення трансформації епілептичних припадків. У ході дослідження встановлені основні варіанти трансформацій припадків, визначена їх частота відносно локалізації епілептичного фокусу. Виявлено значення трансформації нападів для діагностики парціальних форм епілепсії у пацієнтів молодого та середнього віку. Продемонстровано важливість вивчення еволюції епінападів для виявлення «прихованого» парціального початку вторинно генералізованих припадків у даної групи хворих.

A. E. Dubenko, D. P. Kovalenko

The features of dynamics of epilepsy's clinical presentations in the young and middle age patients

State institution "Institute of Neurology, Psychiatry and Narcology of the AMS of Ukraine", City clinical hospital № 7 (Kharkiv)

In the article are presented the dates of 63 patients observation, which suffering by various types of epileptic seizures; the determination of epileptic seizures transformation is given. During research the basic variants of epileptic seizures transformations are determine. Their frequency is certain in relation to localization of epileptic focus. The value of seizures transformation is exposed for diagnostics of partial forms of epilepsy in the young and middle age patients. Importance of study of seizures evolution is shown for the exposure of the "hidden" partial beginning of secondary generalization seizures in this group of patients.