УДК 616.831-004:616.36:616.61-02

И. К. Волошин-Гапонов, А. В. Линская

СОСТОЯНИЕ ПОЧЕК У ПАЦИЕНТОВ С ЦЕРЕБРАЛЬНЫМИ ФОРМАМИ БОЛЕЗНИ ВИЛЬСОНА — КОНОВАЛОВА

І. К. Волошин-Гапонов, Г. В. Лінська

СТАН НИРОК У ПАЦІЄНТІВ З ЦЕРЕБРАЛЬНИМИ ФОРМАМИ ХВОРОБИ ВІЛЬСОНА — КОНОВАЛОВА

I. K. Voloshyn-Gaponov, G. V. Linska

CONDITION OF KIDNEYS IN PATIENTS WITH CEREBRAL FORMS OF WILSON'S DISEASE

На основании комплексного обследования и лечения 82 больных в неврологической стадии болезни Вильсона — Коновалова показано, что у большинства из них имеются не только патологические изменения со стороны мозга и печени, но также и структурные и функциональные нарушения почек. Однако, как правило, поражение почек не достигает выраженной клинической значимости. Выдвигается предположение, что столь выраженная устойчивость почек к токсическому влиянию большого количества свободной меди и токсического влияния самого купренила можно объяснить фактором гормезиса.

Для снижения токсического влияния на почки большого потока свободной токсической меди и самого препарата рекомендуется в первые недели и месяцы лечения купренилом титровать его дозировку и контролировать в моче количество меди и белка.

Ключевые слова: болезнь Вильсона — Коновалова, почки, лечение, купренил

На підставі комплексного обстеження та лікування 82 хворих в неврологічній стадії хвороби Вільсона — Коновалова показано, що у більшості з них є не тільки патологічні зміни з боку мозку і печінки, але також і структурні та функціональні порушення нирок. Однак, як правило, ураження нирок не досягають вираженої клінічної значущості. Висувається припущення, що настільки виражена стійкість нирок до токсичного впливу великої кількості вільної міді і токсичного впливу самого купренілу можна пояснити фактором гормезису.

Для зниження токсичного впливу на нирки великого потоку вільної токсичної міді і самого препарату рекомендується в перші тижні і місяці лікування купренілом титрувати його дозування і контролювати в сечі кількість міді і білка.

Ключові слова: хвороба Вільсона — Коновалова, нирки, лікування, купреніл

Complex examination and treatments of 82 patients with neurologic stage of Wilson's disease (WD) has been spent. It is shown; the majority of these patients have not only pathological changes of brain and liver, but also structural and functional infringements of kidneys. It is established, that affection of kidneys does not reach level of the clinical importance. It is put forward assumption that so expressed stability of kidneys to toxic influence of considerable quantity of free copper and to toxic influence of cuprenil can explain the factor of hormesis.

It is offered titration of dosage of cuprenil and to supervision of quantity of copper and protein in urine during the first weeks and months of treatment for decreasing of toxic influence on kidneys of considerable quantity of free copper and the preparation.

Keywords: Wilson's disease, kidneys, cuprenil

Болезнь Вильсона — Коновалова (БВК) — редкое, прогрессирующее наследственное аутосомно-рецессивное заболевание, характеризующееся нарушением метаболизма меди и избыточным ее накоплением в печени, головном мозге и почках. По мере накопления меди в структурах головного мозга преневрологическая абдоминальная стадия заболевания переходит в неврологическую с развитием различных неврологических и психопатологических симптомов и синдромов [12, 16, 21].

Развитие заболевания определяет ген ATP7B, который расположен на длинном плече 13 хромосомы и кодирует трансмембранный белок АТФазу Р-типа, который встраивает молекулу меди в апоцерулоплазмин и осуществляет выделение меди в желчь [7, 24].

Генетический дефект приводит к резкому снижению экскреции избытка меди с желчью и снижает скорость ее включения в церулоплазмин. В результате этого, происходит накопление меди в гепатоцитах и их гибель. Медь, высвобождающаяся из поврежденных гепатоцитов, поступает в кровь. Повышенный уровень свободной меди (нецерулоплазминовой) в сыворотке крови приводит к отложению ее в таких органах-мишенях как печень, мозг, почки, радужная оболочка глаза [3, 17].

Таким образом, при БВК нарушается баланс между поступлением и экскрецией меди. С пищей в сутки поступает в организм от 2 до 5 мг меди. В норме экскреция меди с желчью составляет 2 мг/сутки, а при БВК — лишь 0,2—0,4 мг/сутки. В физиологических условиях преобладающая часть поступившей в организм меди выделяется с калом, а выделение с мочой весьма ограничено и составляет всего 20—60 мкг в сутки. При БВК выделение меди через почки с мочой увеличивается в десятки раз и достигает до 1500 мкг в сутки [4, 22, 23].

Однако, несмотря на то, что почки, как печень и мозг, являются одной из главных мишеней отложения меди при болезни Вильсона — Коновалова, сведения о характере поражения почек при БВК в литературе представлены немногочисленными и противоречивыми данными.

Еще Н. В. Коновалов отмечал, что геморрагический нефрит может встречаться в различные периоды гепатолентикулярной дегенерации, иногда еще до появления неврологических расстройств. Значительно чаще он отмечал такие признаки хронического страдания почек как следы белка и небольшое количество эритроцитов, лейкоцитов и цилиндров в моче, низкий удельный вес мочи. По данным аутопсии, автор находил патологические изменения как со стороны клубочков, так и особенно, эпителия канальцев. Чем острее протекает заболевание и чем очевиднее поражение печени, тем чаще определяется заболевание почек. Причину последних автор рекомендовал искать либо в токсическом влиянии меди, либо в заболевании печени [6].

П. Г. Лекарь и В. А. Макарова отмечают, что они, как и другие авторы, выраженной почечной недостаточности

© Волошин-Гапонов І. К., Лінська Г. В., 2014

у больных БВК не наблюдали. Даже в тех случаях (у 5 больных), когда болезнь дебютировала заболеванием почек (пиелонефритом, гломерулонефритом, солевым циститом, почечнокаменной болезнью), отеков, азотемии не было. Однако, у 70 % больных отмечалась микрогематурия, зернистые и гиалиновые цилиндры и лейкоциты в моче. Была умеренно снижена и фильтрационная способность почек [8]. Они, как и Bearn A. et al., довольно часто отмечали фосфатурию, глюкозурию, аминоацидурию. Согласно данным биопсийного материала, изменения в почках соответствуют умеренным проявлениям сегментарного или диффузного гломерулонефрита. Исследование авторов показало, что отклонения в функции почек чаще встречаются у больных с дрожательной формой заболевания. Данный факт они объясняют тем, что при этой форме заболевания усиленное выведение меди, с одной стороны, обуславливает длительное доброкачественное течение заболевания, а с другой стороны — более выраженное токсическое влияние на почки выделяемой медью [14].

Багаева М. Э. на основании обследования 40 больных БВК нашла у 3 больных (7,5 %) транзиторную микрогематурию и протеинурию, у 4(10 %) кристаллурию — гиперуратурию. Однако при этом функция почек у этих больных была сохранена. Показатель осмотического концентрирования и клубочковой фильтрации были в пределах нормы [1].

Т. П. Розина поражение почек отметила у 46 (64,8 %) больных БВК. Гематурия была у 19 больных, протеинурия — у 19 больных, лейкоцитурия — 17 больных и бактериурия была у 12 больных. У всех больных с поражением почек отмечалась проксимальная канальцевая дисфункция. Клиническим проявлением чего явились мочекаменная болезнь у 3 человек (7,5 %) и у 5 человек (12,5 %) — хронический гломерулонефрит. Автор отмечает, что поражение почек достоверно чаще встречалось на стадии декомпенсированного цирроза печени (85,7 %) в сравнении с компенсированным циррозом (35,7 %), а также с хроническим гепатитом (37,5 %) [11].

О. Ю. Рахимова поражение почек выявила у 47 (65 %) из 72 больных БВК. Нарушение функции почек проявилось проксимальной канальцевой дисфункцией (глюкозурией, фосфат-диабетом, аминоацидурией, гиперкальциурией, гиперкалиурией), а также у 10,6 % больных хроническим гломерулонефритом, у 6,4 % —мочекаменной болезнью и у 6,4 % — тубулоинтерстициальным нефритом лекарственного генеза [10].

Развитие почечных осложнений при лечении D-пеницилламином (купренилом) автор отметила только у больных с исходно имеющимся поражением почек и циррозом печени с портальной гипертензией. Манифестировала БВК поражением почек лишь у 6,4 % больных. У большинства больных (69,4 %) поражение почек выявилось после установления диагноза БВК, преимущественно на стадии декомпенсированного цирроза печени, у меньшей части (30,6 %) больных признаки поражения почек были обнаружены до установления диагноза БВК.

Многие авторы отмечают, что структурные и функциональные нарушения почек встречаются более чем у половины больных БВК, однако у большинства больных они не достигают выраженной клинической значимости [9, 13, 20].

Цель работы: изучить состояние почек и влияние на них хелатора купренила у пациентов с болезнью Вильсона — Коновалова.

На обследовании и лечении в клинике Института неврологии, психиатрии и наркологии НАМН Украины находились 82 пациента с БВК. Из них 20 человек наблюдаются в динамике 1—5 лет.

Диагноз БВК устанавливали или подтверждали на основании снижения содержания в сыворотке крови церулоплазмина менее 20 мг/дл и повышение экскреции меди с мочой более чем 100 мкг/сутки, а также наличие колец Кайзера — Флейшера. У12 больных проводилось генетическое подтверждение диагноза, а также учитывались и такие относительно специфические для БВК неврологические симптомы как тремор по типу «биения крыльев» и мимические гримасы по типу псевдоулыбки (*risus sardonicus*).

Из всех 82 пациентов 38 были женщинами, 44 — мужчинами. На период госпитализации в клинику возраст больных находился в пределах 5—55 лет, в среднем — 27,0 лет. Возраст больных на момент дебюта заболевания составил 1 год — 40 лет, в среднем — 21,1 года.

Время от появления первых симптомов заболевания до постановки окончательного диагноза БВК, а следовательно, до начала этиопатогенетической терапии, составило в среднем 2,5 года и колебалось в пределах 0—7 лет. В зависимости от клинических проявлений, больные лечились в различного профиля медицинских учреждениях с разными диагнозами. Первично диагноз БВК был определен у менее чем половины больных (34 человека). У некоторых больных до установления диагноза БВК, на протяжении нескольких лет диагноз менялся 3—4 раза. Лишь у одного из наших 82 больных манифестация БВК была за счет поражения почек.

В клинике института, кроме контроля обмена меди и изучения в динамике неврологического, психологического и соматического статуса больным была проведена магнитно-резонансная томография (МРТ) и МР-спектроскопия головного мозга, спиральная компьютерная томография (СКТ) органов брюшной полости. С помощью УЗИ изучены структурные изменения печени и почек. Функциональное состояние печени оценивали с помощью таких показателей как общий билирубин (прямой, непрямой), аланинаминотрансфераза (АЛТ), аспартатаминотрансфераза (АСТ), щелочная фосфатаза (ЩФ) и гамма-глютамилтранспептидаза (ГГТ).

Функциональное состояние почек оценивали с помощью таких показателей как скорость клубочковой фильтрации по формуле Мауо из значений креатинина, наличие в моче белка, цилиндров и элементов крови.

Клинико-неврологическое обследование больных показало полиморфную неврологическую симптоматику с преобладанием поражения экстрапирамидной системы. В зависимости от ведущих неврологических симптомов согласно классификации Н. В. Коновалова (1960) больные были распределены следующим образом: наибольшее количество больных — 29 человек (35,4 %) имели дрожательно-ригидную форму; у 26 (31,7 %) пациентов была дрожательная форма; у 14 (17,0 %) аритмогиперкинетическая форма; у 8 (9,8 %) экстрапирамидно-корковая форма и у 5(6,1 %) больных была брюшная форма БВК.

У всех больных имелись той или иной степени выраженности патологические изменения не только

со стороны неврологического статуса, но и со стороны печени. У 58,5 % больных имелись данные, свидетельствующие о хроническом гепатите, а у 41,5 % больных данные свидетельствовали о переходе хронического гепатита в цирроз печени.

Жалобы больные предъявляли преимущественно неврологического характера. Их беспокоили тремор и насильственные непроизвольные движения в конечностях, скованность движений, нарушение походки и речи, тонические судороги, нарушение координации движений. Многие больные жаловались на раздражительность, чувство тревоги, общую слабость.

Жалоб на нарушение со стороны других органов, в том числе печени и почек пациенты активно не предъявляли. Однако, при целенаправленном опросе почти у всех из них выявлены симптомы, обусловленные нарушением функции печени: изжога, отрыжка, горечь во рту, плохой аппетит, кровоточивость из носа и десен. Со стороны же почек лишь 5 человек (6,1 %) отметили периодически появляющиеся отеки лица и нижних конечностей, а трое больных отметили наличие у них мочекаменной болезни. У одного больного, поступившего в клинику с диагнозом: энцефалопатия, как сопутствующий диагноз стояла почечная недостаточность.

Однако, как показали исследования функционального состояния почек, нормальный анализ мочи был только у 21 больного (25,6 %). Белок в моче был выявлен у 31 больного (37,8 %); оксалатурия у 26 (31,7 %); фосфатурия у 16 (19,5 %); цилиндры у 3(3,65 %); гематурия у 21 (25,6 %).

Нормальный анализ мочи отмечался несколько чаще в группе больных с хроническим гепатитом, чем у больных с циррозом печени (соответственно 29,2 % и 20,6 %).

Определение уровня клубочковой фильтрации у 29 больных БВК и у 15 человек контрольной группы такого же возраста как и больные показало, что у больных БВК в среднем по группе этот показатель был несколько ниже, чем в среднем в группе контроля (соответственно 92,30 мл/мин и 98,02 мл/мин). У 9 больных (31,0 %) этот показатель был ниже общепринятой нормы (80—100 мл/мин) и составил 64,71 мл/мин.

Ультразвуковое обследование брюшной полости у 40 больных БВК показало, что у 24 пациентов (60 %) имеются эхо-признаки двусторонних диффузных изменений пирамидальных отделов паренхимы почек (рис.).

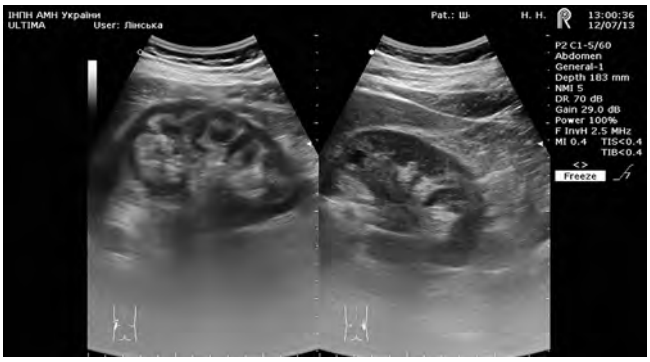

УЗИ органов брюшной полости б-ного Ш, 31 г. Определяется избыточная кортико-медуллярная дифференцировка паренхимы почки — синдром гиперэхогенных пирамидок

Достоверной зависимости частоты и выраженности поражения почек от формы БВК мы не нашли, однако, чем больше была длительность заболевания, тем чаще отмечалась патология со стороны почек.

При лечении больных с неврологической стадией БВК препаратом выбора является такой хелатор как D-пеницилламин (купренил). Однако, наряду с его высокой эффективностью, он обладает и выраженной токсичностью. При лечении купренилом почки подвергаются двум патогенным факторам. Первым фактором является увеличенное в десятки раз количество выводимой с мочой через почки свободной токсической меди. Вторым фактором является и сам купренил, обладающий и нефротоксическими свойствами [10, 15, 19].

У наших 18 больных (22 %) после начала лечения купренилом отмечались различной степени выраженности осложнения, в том числе и со стороны почек — увеличивалось количество выделяемого с мочой белка. В последующем, при снижении дозы или полной отмене купренила отмечалось снижение количества белка в моче, однако полностью белок из мочи не исчезал.

Таким образом, как показали наши исследования, у большинства больных БВК в неврологической стадии заболевания имеются как структурные, так и функциональные нарушения почек. Однако, как правило, они не достигают выраженной клинической значимости.

Столь выраженная устойчивость почек к токсическому влиянию большого количества свободной меди и самого купренила, по-видимому, в какой-то степени можно объяснить фактором гормезиса, то есть позитивного влияния длительного воздействия малых доз токсического вещества на переносимость организмом в будущем больших доз этого вещества [2, 5, 18]. Ведь и в норме небольшое количество свободной токсической меди выделяется с мочой через почки и поэтому почки как бы адаптированы и к поступлению критических доз токсической свободной меди.

Для снижения токсического влияния на почки большого потока свободной токсической меди и самого препарата необходимо в первые недели и месяцы лечения купренилом титровать его дозировку и контролировать в моче количество меди и белка.

Список литературы

1. Клиническая картина и течение болезни Вильсона у детей / [Багаева М. Э., Каганов Б. С., Готье С. В. и др.] // Вопросы современной педиатрии. — 2004. — Т. 3, № 5. — С. 13—18.

2. Проявление эффекта импринтинга в паттерне внутриклеточного распределения ионов меди в печени после многократных введений сернокислой меди / [Божков А. И., Сидоров В. И., Длубовская В. Л. и др.] // Биомед. химия. — 2010. — 56, вып. 2. — С. 195—208.

3. Гончарик И. И. Болезнь Вильсона / И. И. Гончарик // Медицинский журнал. — 2006. — № 7. — С. 7—9.

4. Особенности ультразвуковой картины печени при болезни Вильсона у детей / [Дворяковская Г. М., Багаева М. Э., Дворяковский И. В. и др.]. — М.: Научный центр здоровья детей РАМН, 2003.

5. Ковалев М. К. Эффект гормезиса у Dunaliella Viridis Teodor под действием сернокислой меди / М. К. Ковалев // Альгология. — 2011. — Т. 21, № 3. — С. 277—293.

6. Коновалов Н. В. Гепатоцеребральная дистрофия / Н. В. Коновалов. — М.: Медицина, 1960. — 555 с.

7. Крайнова Т. А. Церулоплазмин. Биологические свойства и клиническое применение / Т. А. Крайнова, Л. М. Ефремова. — Нижний Новгород : НГМА, 2000. —31 с.

8. Лекарь П. Г. Гепатоцеребральная дистрофия / П. Г. Лекарь, В. А. Макарова. — Л.: Медицина, 1984. — С. 206.

9. Мартынюк Г. А.Клинико-диагностические особенности семейного случая болезни Вильсона — Коновалова / Г. А. Мартынюк, И. С. Хорунжевская // Гепатология. — 2008. — № 2. — С. 80—85.

10. Хронический гепатит В : практические рекомендации Американской ассоциации по изучению заболеваний печени // РЖГГК. — 2008. — Т. 18, № 1. — С. 4—25.

11. Рахимова О. Ю. Варианты поражения почек при болезни Вильсона — Коновалова : автореф. дис. на соискание уч. степени канд. мед. наук, спец. 14.00.05 Внутренние болезни / Рахимова, Ольга Юрьевна. — М., 2005.

12. Розина Т. П. Клиническая характеристика, течение и прогноз абдоминальной формы болезни Вильсона — Коновалова : автореф. дис. на соискание уч. степени канд. мед. наук, спец. 14.00.05 Внутренние болезни / Тэона Павловна Розина; Московская медицинская академия. — М., 2005. — 25 с.

13. Сухарева Г. В. Гепатолентикулярная дегенерация / Г. В. Сухарева. В кн.: Избранные главы клинической гастроэнтерологии. — М., 2005. — С. 199—209.

14. Щербинина М. Б. Болезнь Вильсона — Коновалова: своевременная диагностика означает жизнь / М. Б. Щербинина, Л. П. Дмитренко // Здоров'я України. — 2009. — № 21/1. — С. 40—41.

15. Bearn, A. G. Wilson's disease / A. G. Bearn. In: Stanbury, J. B.; Wyngaarden, J. B.; Fredrickson, D. S. : The Metabolic Basis of Inherited Disease. — New York : McGraw-Hill (pub.) (3rd ed.), 1972. — P. 1033—1050.

16. Treatment of Wilson disease with ammoniumtetrathiomolybdate: IV. Comparison of tetrathiomolybdate and trientine in a double-blind study of treatment of the neurologic presentation of Wilson disease / [Brewer G. J., Askari F., Lorincz, M. T., et al.] // Arch. Neurol. — 2006. — 63: 521—527.

17. Long-term exclusive zinc monotherapy in symptomatic Wilson disease: experience in 17 patients / [Linn F. H., Houwen R. H., van Hattum J., et al.] // Hepatology. — 2009; 50: 1442—1452.

18. Further delineation of the molecular pathology of Wilson disease in the Mediterranean population / [Loudianos G., Dessi V., Lovicu M., et al.] // Hum Mutat. — 1998; 12: 89—94.

19. Mattson M. P. Hormesis and disease resistance: activation of cellular stress response pathways / M. P. Mattson // Hum. Exp. Toxicol. — 2008. — Vol. 27. — P. 155—162.

20. Clinical presentation, diagnosis and long-term outcome of Wilson's disease: a cohort study / [Merle U., Schaefer M., Ferenci P., Stremmel W.] // Gut. — 2007; 56: 115—120.

21. Roberts, E. A. A practice guideline on Wilson disease / E. A. Roberts & M. L. Schilsky // Hepatology. — 2003; 37: 1475—1492.

22. Roberts, E. A. Diagnosis and treatment of Wilson disease: an update / E. A. Roberts & M. L. Schilsky // Hepatology (Baltimore, Md 2008, 47(6): 2089—2111.

23. Clinical presentation, diagnosis and long-term outcome of 29 patients with Wilson's disease / [Agudo J., Valdos M., Acosta V. et al.] // Rev. Esp. Enferm. Dig. — 2008. — Vol. 100, № 8. — P. 456—461.

24. Sass-Kortsak, A. Copper metabolism / A. Sass-Kortsak // Advances in Clinical Chemistry. — 1965; 8, 1—67.

25. Functional properties of the copper-transporting ATPase ATP7B (the Wilson's disease protein) expressed in insect cells / [Tsivkovskii R., Eisses J. F., Kaplan J. H., Lutsenko S.] // J. of Biol. Chem. — 2002. — Vol. 277. — № 2. — P. 976—983.

Надійшла до редакції 20.02.2014 р.

ВОЛОШИН-ГАПОНОВ Иван Константинович, кандидат медицинских наук, старший научный сотрудник отдела нейропсихокибернетики Государственного учреждения «Институт неврологии, психиатрии и наркологии Национальной академии медицинских наук Украины» (ГУ «ИНПН НАМН Украины»), г. Харьков; e-mail: voloshingaponov.ivan@mail.ru

ЛИНСКАЯ Анна Владимировна, научный сотрудник отдела клинической диагностики ГУ «ИНПН НАМН Украины», г. Харьков; e-mail: annalinska@gmail.com

VOLOSHYN-GAPONOV Ivan Kostiantynovych, MD, PhD, Senior Researcher of the Department of neuropsychocybernetics of the State Institution "Institute of Neurology, Psychiatry and Narcology of the National Academy of Medical Sciences of Ukraine" ("INPN of the NAMS of Ukraine", SI), Kharkiv; e-mail: voloshingaponov.ivan@mail.ru

LINSKA Ganna Volodymyrivna, Researcher of the Department of Clinical Diagnostics, "INPN of the NAMS of Ukraine", SI, Kharkiv; e-mail: annalinska@gmail.com