УДК 617. 51/52 -006-071-07

О. І. Паламар, А. П. Гук, М. Е. Поліщук

КРАНІОФАЦІАЛЬНІ ПУХЛИНИ, ІНТРА-, ЕКСТРАКРАНІАЛЬНІ ВАРІАНТИ ПОШИРЕННЯ

О. И. Паламар, А. П. Гук, Н. Е. Полищук

КРАНИОФАЦИАЛЬНЫЕ ОПУХОЛИ, ИНТРА-, ЭКСТРАКРАНИАЛЬНЫЕ ВАРИАНТЫ РАСПРОСТРАНЕНИЯ

O. I. Palamar, A. P. Huk, M. E. Polischuk

CRANIOFACIAL TUMORS. INTRA-, EXTRACRANIAL TYPES OF EXTENSION

Проаналізовано результати лікування 197 пацієнтів з доброякісними і злоякісними краніофаціальними новоутвореннями за період 2002—2012 рр.

Спостереження показали, що поширення злоякісних і доброякісних краніофаціальних пухлин на основі черепа має певні особливості, обумовлені їхньою гістобіологічною природою і тривалістю захворювання. Наведено клінічні спостереження хворих з різними нозологічними формами, відображені етапи формування краніофаціальних пухлин, що мають інтра-, екстракраніальне поширення.

Ключові слова: доброякісні краніофаціальні пухлини, злоякісні краніофаціальні пухлини, пухлини носової порожнини, приносової порожнини, інтракраніальне поширення

Проанализированы результаты лечения 197 пациентов с доброкачественными и злокачественными краниофациальными новообразованиями за период 2002—2012 гг.

Наблюдения показали, что распространение злокачественных и доброкачественных краниофациальных опухолей на основании черепа имеет определенные особенности, обусловленные их гистобиологической природой и длительностью заболевания. Приведены клинические наблюдения больных с разными нозологическими формами, отображены этапы формирования краниофациальных опухолей имеющих интра-, экстракраниальное распространение.

Ключевые слова: доброкачественные краниофациальные опухоли, злокачественные краниофациальные опухоли, опухоли носовой полости, приносовой полости, интракраниальное распространение

We analyzed treatment of 197 patients with benign and malignant craniofacial tumors for a period 2002—2012 years.

Our observation proved that benign and malignant craniofacial tumors have some peculiarities depending on their histobiology and the length of disease. We show some clinical observations of patients with different craniofacial tumors, disclosed their stages of growth and intra-, extracranial spread.

Keywords: benign craniofacial tumors, malignant craniofacial tumors, sino-paranasal tumors, intracranial extension.

Труднощі хірургічного лікування пухлин краніофаціальної локалізації пов'язані, насамперед, з особливостями їх локалізації та росту [4, 9, 13, 15]. Характерною ознакою пухлин краніофаціальної локалізації є їхнє інтра- та екстракраніальне поширення одночасно [14, 23]. При цьому, поряд із інтракраніальним простором часто мають місце ураження орбіти [22, 24], дна передньої черепної ямки (ПЧЯ), [19, 20] медіальних відділів [15] і дна середньої черепної ямки (СЧЯ), [1— 3, 14, 16] подеколи — задньої черепної ямки (ЗЧЯ) [14], ділянки схилу основної кістки і краніовертебрального переходу [6, 11], носоглотки, підскроневої і крилопіднебінної ямок [12, 16], приносових пазух носа і носової порожнини [2, 3, 8, 14]. Одночасне поширення інтракраніально та екстракраніально вимагає певних особливостей в плануванні лікування хворих із цими пухлинами. Приймаючи до уваги, що значну частину патології краніофаціальної локалізації складають злоякісні новоутворення, останні характеризуються інфільтративним ростом, ураженням прилеглих частин на віддаленні, включаючи інфільтрацію основи черепа, вмісту орбіти, конусу орбіти, тих ділянок, що вважаються нерезекційними [10, 25]. Діагностика краніофаціальних пухлин [2, 6, 15—17, 21, 22) зокрема визначення критеріїв інтракраніальної інвазії є важливим в плануванні хірургічних втручань, особливо на ранніх етапах деструкції основи черепа [5, 7, 13].

Метою дослідження є визначення структури та поширення краніофаціальних пухлин на основі черепа та можливість одно моментно проводити оперативне втручання в різних відділах черепно-лицьового скелету, як інтракраніального так і екстракраніального.

В період за 2002—2012 рр. нами проведено 197 оперативних втручань хворим із доброякісними та злоякісними краніофаціальними пухлинами, гістологічна структура яких наведена на рис. 1 та рис. 2.

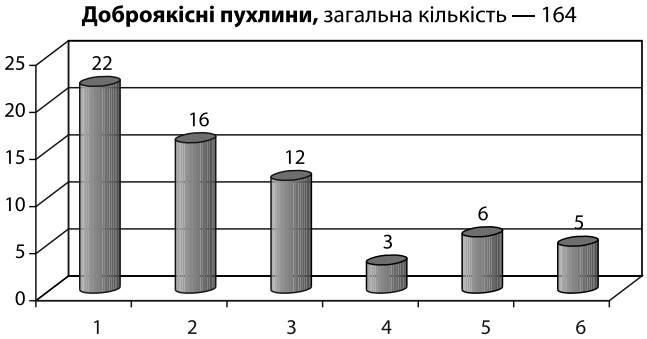

Рис. 1. Гістологічна структура доброякісних краніофаціальних пухлин:

1. Ювенільна ангіофіброма; **2. Пухлини кісткового та хрящового походження** (остеома, фіброзна дисплазія); **3. Менінгіома** (типова, атипова, анапластична); **4. Пухлини симпатичних гангліїв та нервів** (нейрофіброма та нейрофіброматоз, гломусна пухлина); **5. Псевдопухлини**, кісти, кістоподібні новоутворення (краніофарінгіома, холестеатома, гранульома); **6. Інші** (гемангіома, плеоморфна аденома)

© Паламар О. І., Гук А. П., Поліщук М. Е., 2014

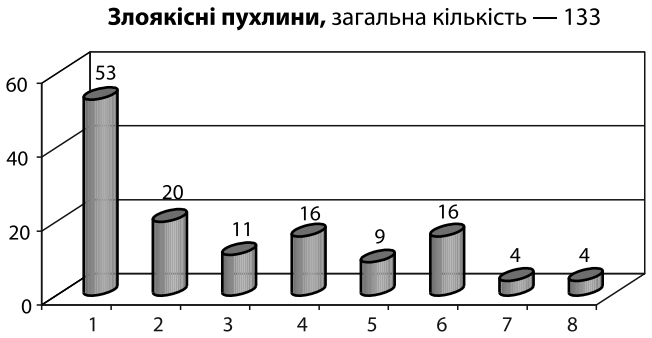

Рис. 2. Гістологічна структура злоякісних краніофаціальних пухлин:

1. Раки (базальноклітинний рак, перехідноклітинний рак, плоскоклітинний рак з ороговінням і без, анапластичний рак, аденокістозний рак, рак без деталізації, цистаденоїдний рак); **2. Саркоми** (хондросаркома, лейоміосаркома, рабдоміосаркома, ангіоміосаркома, лімфосаркома, поліморфноклітинна саркома, ретикулоклітинна саркома); **3. Аденокарциноми**; **4. Пухлини кісткового та хрящового походження** (остеобластокластома, хордома, хондрома); **5. Естезіонейробластоми**; **6. Пухлини симпатичних гангліїв та нервів** (неврилемома злоякісна, парагангліома); **7. Пухлини судин і лімфи** (гемангіоперицитома, ангіолейоміома, лімфома, гемангіотеліома злоякісна); **8. Нейробластоми** (нейробластома, гангліонейробластома)

Подано 3 напрямки поширення краніофаціальних пухлин: 1) первинний інтракраніальний ріст пухлини із подальшим екстракраніальним поширенням, характерний для краніофаціальних менінгіом (12 пацієнтів); 2) екстракраніальний первинний ріст пухлин носової порожнини, приносових пазух, крилопіднебінної, підскроневої ямок із наступним інтракраніальним поширенням, характерний в більшості для злоякісних краніофаціальних новоутворень та 3) первинний ріст пухлин із тканин основи черепа із подальшим поширенням інтракраніально та екстракраніально, характерний для остеом, остеобластом, хордом, хондром, хондросарком, фіброзної дисплазії, що набувають краніофаціального росту.

Виокремлено такі ступені пошарової інвазії тканин основи черепа (за основу взято проростання наступних тканин основи черепа: *екстракраніальна частина основи черепа → кісткова частина основи черепа → тверда мозкова оболонка → головний мозок).*

В залежності від проростання цих структур мають місце такі варіанти поширення краніофаціальних пухлин: ***епідуральне*** поширення пухлини без зрощення із твердою мозковою оболонкою); ***інтрадуральне*** поширення пухлини (передбачає епідуральне поширення пухлини із зрощенням з твердою мозковою оболонкою); ***субдуральне*** поширення із подальшим ***інтрацеребральним*** ростом пухлини (передбачає проростання твердої мозкової оболонки із наступним субдуральним поширенням пухлини, можливим інтрацеребральним ростом.

Частота проростання цих структур основи черепа доброякісними краніофаціальними пухлинами відображена на рис. 3. На цьому ж рисунку відображено варіанти інтраорбітального поширення (за основу взято проростання периорбіти).

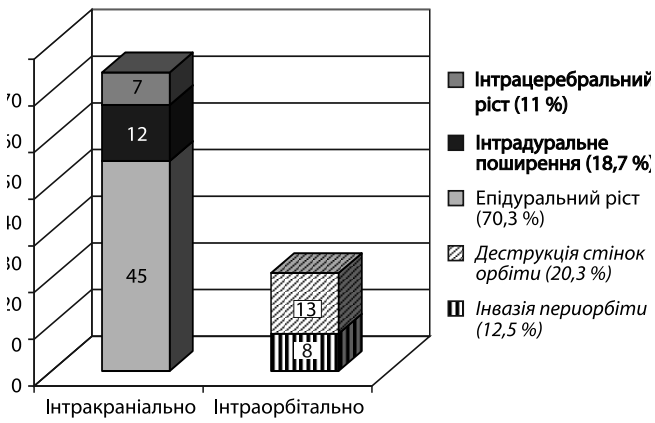

Рис. 3. Характеристика інтракраніальної та інтраорбітальної інвазії доброякісних краніофаціальних новоутворень

На рис. 4 відображено інтракраніальне та інтраорбітальне поширення злоякісних краніофаціальних пухлин.

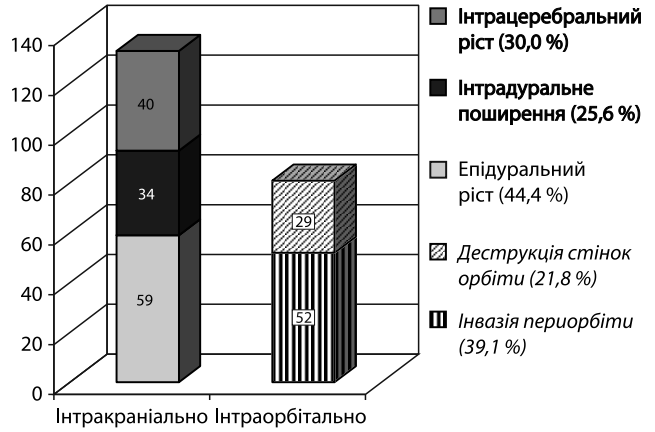

Рис. 4. Характеристика інтракраніальної та інтраорбітальної інвазії злоякісних краніофаціальних пухлин

Розповсюдження краніофаціальних пухлин виходить далеко за межі первинної точки росту в силу гістобіологічних особливостей пухлини, особливостей побудови екстракраніальних відділів основи черепа тривалого безсимптомного перебігу захворювання. Поширення краніофаціальних пухлин на основі черепа по площині умовно можна поділити на: I. Серединне: а) переднє; б) глибинне; і II. Латеральне.

Серединне поширення краніофаціальних пухлин (рис. 5А) на основі черепа включає лобну пазуху, ринольфакторну ділянку, решітчастий лабіринт, медіальні стінки орбіт, орбіти, основну пазуху, селлярно-хіазмальну ділянку, схил основної кістки, С1 — С2 сегменти хребта. Серединні відділи основи черепа поділено на передні та глибинні з метою планування адекватних хірургічних доступів.

Латеральне поширення пухлин включає розповсюдження на крилопіднебінну та підскроневу ямку, дно середньої черепної ямки, кавернозний синус, латеральна стінка орбіти (рис. 5 Б).

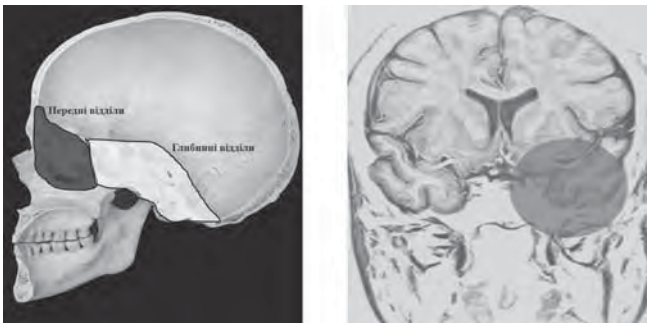

А Б

Рис. 5. *А* — Серединні відділи основи черепа: передній та глибинний; *Б* — латеральні відділи основи черепа

Інтракраніальне поширення краніофаціальних пухлин набуває певної форми і обумовлене гістобіологічними особливостями пухлини та резистентністю твердої мозкової оболонки. Ми виокремлюємо такі форми інтракраніального поширення злоякісних краніофаціальних пухлин:

— інвазивний ріст ***по всій площині первинного росту*** пухлини при якому має місце значне інтракраніальне поширення (рис. 6) — у 47 пацієнтів. Такий вид росту характерний для аденокарцином, остеобластокластом, хондросарком, нейробластом, ангіоміосарком, хордом. Тверда мозкова оболонка проростає при цьому на ранніх етапах розвитку пухлини по всій поверхні її первинного росту;

— інвазивний ріст по типу «***грибоподібного***» із значним інтракраніальним поширенням (рис. 7) — у 16 пацієнтів. Цей вид росту характерний для естезіонейробластом, гемангіоперицитом, парагангліом. При такій формі поширення пухлини тверда мозкова оболонка проростає на більшій площі в порівнянні із площею первинного росту, що обумовлено тривалим епідуральним ростом пухлини;

— інвазивний ріст ***на меншій площі*** в порівнянні із площею первинного росту (рис. 8) — у 25 пацієнтів. Ця форма інвазивного росту характерна для низькодиференційованих форм раку, аденокістозного раку та шваном і характеризується проростанням твердої мозкової оболонки та інтракраніальним поширенням на порівняно невеликій площі;

— інвазивний ріст із ***незначним інтракраніальним поширенням*** по всій площі первинного росту пухлини (рис. 9) — у 45 пацієнтів. Така форма росту характерна для високодиференційованих форм раку, сарком та лімфом.

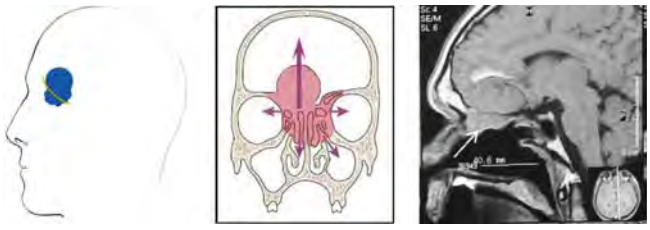

Рис. 6. Поширення аденокарциноми решітчастого лабіринту інтракраніально. Екстра-, інтракраніальний, інтрацеребральний ріст по всій площині первинного росту)

Рис. 7. Хвора Н-ко К. Д., 56 років. Інтрацеребральне поширення естезіонейробластоми, «грибоподібний» ріст (первинна локалізація — із верхньощелепної пазухи)

Рис. 8. Інтрацеребральне поширення при недиференційованому раку носової порожнини (екстра-, інтракраніальний ріст)

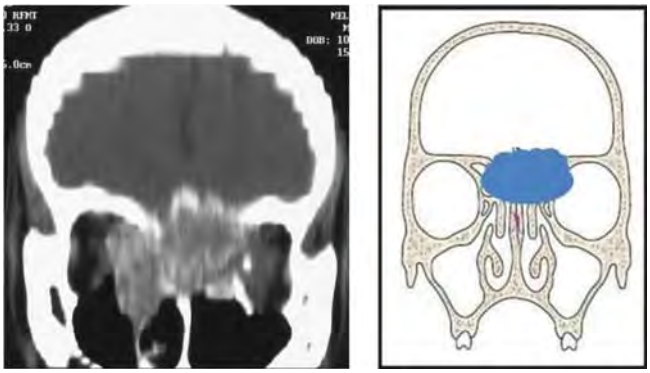

Рис. 9. Інтракраніальне поширення при плоскоклітинному раку, в незначній мірі по всій площі первинного росту

Краніофаціальною стає пухлина в тих випадках, коли її поширення відбувається як в інтракраніальному, так і в екстракраніальному просторах.

Доброякісні пухлини основи черепа ***інтракраніальної*** локалізації (менінгіоми) можуть набувати екстракраніального поширення. Це може мати місце при нерадикальному видаленні пухлин під час попередніх операцій, коли наявна інфільтрація основи черепа, яка є причиною подальшого екстракраніального росту. В такому випадку поширення пухлини екстракраніально відбувається по ***площині гіперостозу*** основи черепа (рис. 10) — у 6 пацієнтів. В інших 3 випадках менінгіом мало місце ***експансивне екстракраніальне*** поширення з деструкцією основи черепа (рис. 11). У 3 пацієнтів екстракраніальне поширення менінгіом відбувалось через ***природні отвори*** (рис. 12).

Екстракраніальні доброякісні краніофаціальні пухлини (ангіофіброма, нейрофіброма, гемангіома, плеоморфна аденома), що мали місце у 31 пацієнта, поширюються в інтракраніальному напрямку двома шляхами: шляхом деструкції кісток основи черепа внаслідок експансивного росту (рис. 13) та шляхом поширення через природні отвори основи черепа (рис. 14).

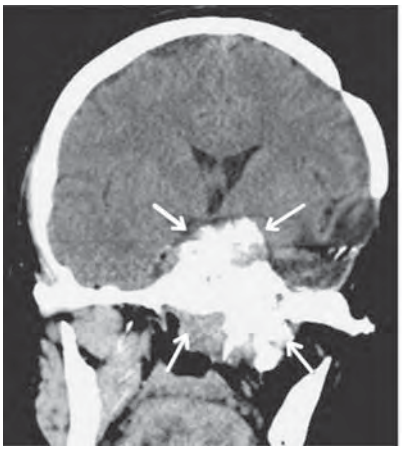

Рис. 10. Продовжений ріст менінгіоми крил основної кістки (після неповного її видалення)в центральні та екстракраніальні відділи основи черепа

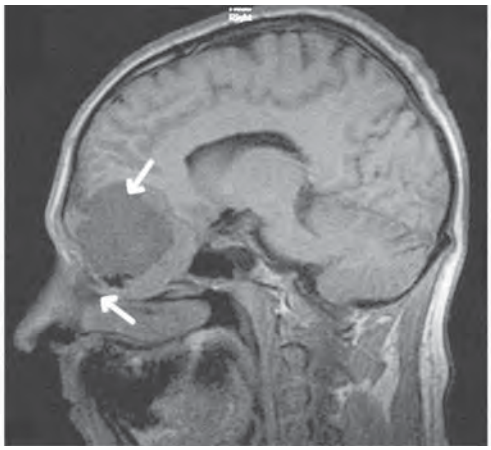

Рис. 11. Псамоматозна менінгіома решітчастого лабіринту. Інтра-, екстракраніальне поширення, поширення в орбіту

Рис. 12. Інтра-, екстракраніальний ріст менінгіоми середньої черепної ямки (білі стрілки) через природні отвори основи черепа (чорні стрілки)

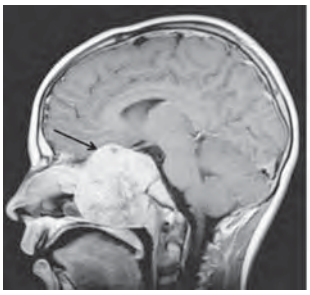

Рис. 13. Ангіофіброма основи черепа гігантських розмірів, поширення як на латеральні відділи основи черепа, так і на дно передньої черепної ямки

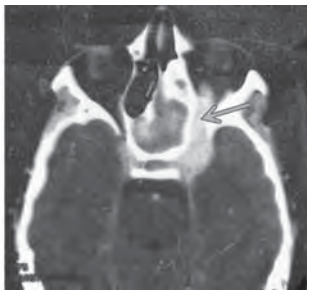

Рис. 14. Поширення ангіофіброми через верхню очну щілину

Краніофаціальні пухлини з ***тканин основи черепа*** набувають інтра-, екстракраніального поширення експансивним ростом (рис. 15) — у 21 пацієнта і мають місце серед пацієнтів з остеомами, фіброзною дисплазією, холестеатомами, гранульомами.

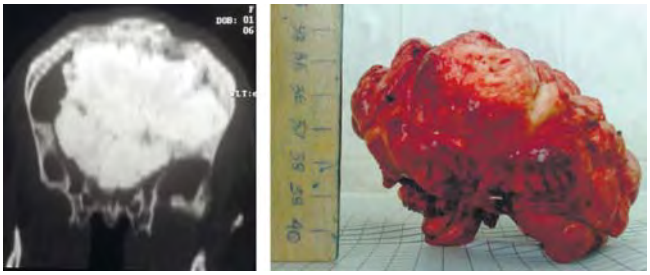

Рис. 15. Гігантських розмірів остеома дна передньої черепної ямки, компактна форма. Інтра-, екстракраніальний ріст, поширення в орбіти, носову порожнину. Характерна бугриста поверхня остеоми внаслідок нерівномірної швидкості росту різних ділянок на цієї поверхні

Епідуральне поширення доброякісних краніофаціальних пухлин було найчастішим — 70,3 % (*див.* рис. 3). Ангіофіброми носоглотки в своїй більшості випадків мали епідуральний ріст. Інтрадуральний ріст (зрощення із твердою мозковою оболонкою) мав місце у 18,7 % випадків у хворих із ангіофібромою чи остеомою і був обумовлений повторними хірургічними втручаннями в першому випадку і особливостями росту в другому випадку. В 3-х випадках ми спостерігали інтрацеребральне поширення серед ювенільних ангіофібром носоглотки. В анамнезі у цих хворих — чисельні хірургічні втручання. Дані МРТ, ЯМР ангіографії та церебральної ангіографії показали участь інтрацеребральних судин у васкуляризації пухлини у цих хворих, що і було підтверджено даними інтраопераційними.

Зовсім інша картина інтракраніальної інвазії мала місце при злоякісних краніофаціальних пухлинах (*див.* рис. 4). Епідуральне поширення злоякісних краніофаціальних пухлин залишається значним (44,4 % випадків), але збільшується доля пацієнтів, у яких пухлина мала інтрадуральний (25,6 %) чи інтрацеребральний (30 %) ріст.

Високодиференційовані форми раків, як правило, мають тривалий період епідурального росту. Інтрадуральне та інтрацеребральне поширення ракових пухлин спостерігається приблизно однаково часто. Причому інтрадуральна та інтрацеребральна інвазія мала місце у хворих із низькодиференційованими формами раку чи більш тривалим анамнезом у хворих із високодиференційованими формами раку. Саркоми, як правило, мають епідуральний ріст в більшості випадків. Інтрадуральне та інтрацеребральне поширення сарком не є частим. Аденокарциноми та естезіонейробластоми в своїй більшості мають значний інвазивний інтрацеребральний ріст. Злоякісні пухлини кісткового та хрящового походження приблизно однаково часто мали епідуральний та інтрадуральний ріст. Вирішальним фактором було — тривалість анамнезу. З часом ці пухлини набували інвазивного росту. Пухлини латеральних відділів основи черепа (злоякісні шваноми, парагангліоми, як правило, мали епідуральне поширення. Що стосується інтраорбітального поширення, то інвазія периорбіти мала місце в 39 % випадків при злоякісних новоутвореннях. Тільки деструкція стінки орбіти мала місце в 21,8 % випадків.

Доброякісні краніофаціальні пухлини найчастіше локалізовані в латеральних відділах основи черепа — 40,6 % і глибинно-серединних відділах — 36,6 %. Ураження передньо-серединних відділів не є частим у випадку доброякісних пухлин і має місце в 22,8 % випадків (рис. 16А).

Первинний ріст та поширення злоякісних краніофаціальних пухлин має протилежну в порівнянні із доброякісними пухлинами закономірність, найчастіше спостерігаючись в серединних відділах основи черепа, а саме до 47,4 % в глибинно-серединних і 29,8 % передньо-серединних. Тільки в 22,8 % випадків злоякісні новоутворення краніофаціальної ділянки поширюються на латеральні відділи основи черепа (рис. 16Б).

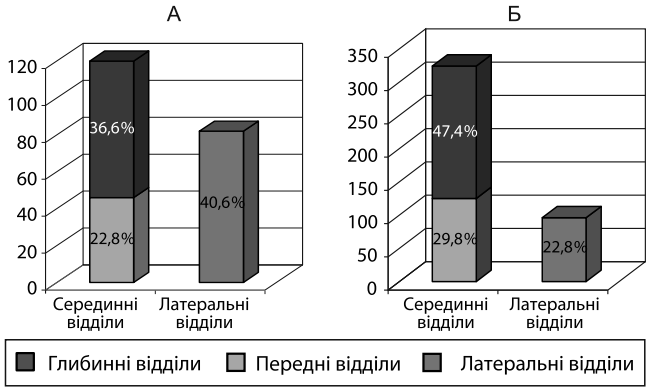

Рис. 16. Частота поширення доброякісних (*А*) та злоякісних (*Б*) краніофаціальних пухлин в різних відділах основи черепа по площині (по горизонталі)

На рис. 17, 18 відображено частоту ураження краніофаціальними пухлинами різних відділів, як основи черепа, інтра-, екстракраніальних поверхонь основи черепа, так і поширення пухлин на інші структури голови та шиї, що важливо для повної оцінки росту пухлини, її поширення в різні сектори професійного інтересу: нейрохірургічний, захворювання ЛОР органів, щелепно-лицьовий відділ, відділ голови та шиї.

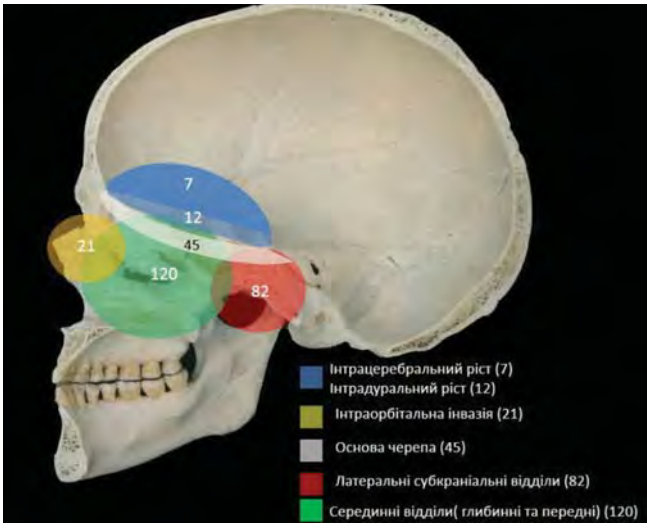

Рис. 17. Частота ураження різних відділів основи черепа, інших ділянок голови та шиї. Анатомо-рентгенологічна картина, схематичне зображення (доброякісні новоутворення)

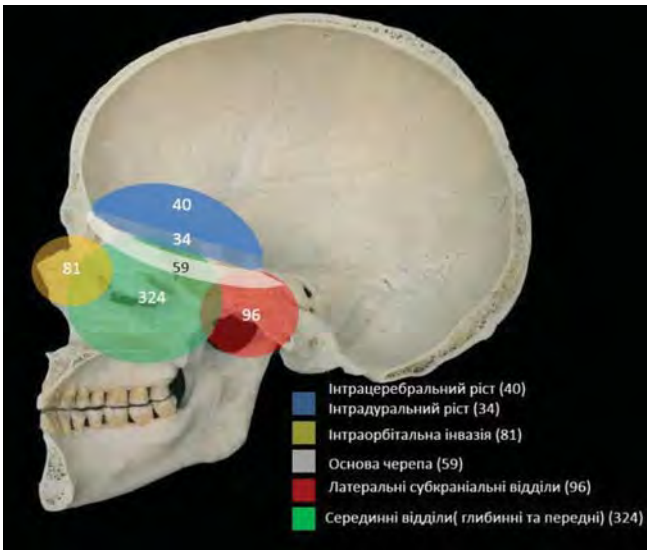

Рис. 18. Частота ураження різних відділів основи черепа, інших ділянок голови та шиї. Анатомо-рентгенологічна картина, схематичне зображення (злоякісні новоутворення)

Пухлини носової порожнини та приносових пазух при їх подальшому інтракраніальному проростанні набувають ознак одночасного інтра- та екстракраніального росту (краніофаціальні пухлини).

Інтракраніальні пухлини (менінгіоми) набувають екстра краніального росту шляхом інвазії основи черепа чи поширення через природні отвори.

Пухлини носової порожнини, при носових пазух, підскроневої, крилопіднебінної ямок поширюються інтракраніально шляхом деструкції основи черепа чи поширенням через природні отвори.

Ступінь інтракраніального проростання пухлини її епідуральне, інтрадуральне чи інтрацеребральне поширення визначаються гістобіологічними особливостями новоутворення, тривалістю захворювання.

Форма та вид поширення краніофаціальних пухлин на основі черепа визначаються гістобіологічними особливостями пухлини, ступенем її диференціації.

Список літератури

1. Бекяшев А. Х. Хирургическое лечение инфильтративных менингиом основания черепа, распространяющихся в подвисочную ямку / Бекяшев А. Х., Черекаев В. А. // Материалы Всерос. науч.-практ. конф. «Поленовские чтения», 11—13 апреля 2005 г., Санкт-Петербург. — С. 271.

2. Дефекты основания черепа после удаления краниофациальных опухолей (классификация, пластическое закрытие) / [Белов А. И., Винокуров А. Г., Цикаришвили В. М., Бекяшев А. Х.] // Актуальные вопросы нейрохирургии. — М., 2001. — С. 43—55.

3. Пластика дефектов основания черепа после удаления краниофациальных опухолей / [Белов А. И., Черекаев В. А., Решетов И. В. и др.] // Ж. Вопросы нейрохирургии им. акад. Н. Н. Бурденко. — 2001; 4. — С. 5—10.

4. Менингиомы основания черепа, распространяющиеся в глазницу, околоносовые пазухи и полость носа / [Габибов Г. А., Благовещенская Н. С., Корниенко В. Н. и др.] // Вестник оториноларингологии. — 1993, 1. — С. 17—20.

5. Кадашева А. Б. Неврологическая симптоматика у больных с опухолями краниофациального распространения в до- и послеоперационном периодах : автореф. дис. на соискание уч. степени канд. мед. наук / А. Б. Кадашева. — М., 2005.

6. Гольбин Д. А. Эндоскопическая ассистенция в хирургии опухолей краниофациального распространения : автореф. дис. на соискание уч. степени канд. мед. наук / Д. А. Гольбин. — М., 2010.

7. Ефективність діагностики та лікування хворих із злоякісними пухлинами порожнини носа та приносових пазух в Україні в 2002—2004 роках / [Заболотний Д. І., Лукач Е. В., Діхтярюк В. Я. и др.] // Журнал вушних, носових і горлових хвороб. — 2010. — № 3. — С. 51—55.

8. Зайцев А. М. Краниофациальные блок-резекции при злокачественных опухолях основания черепа. Техника, ближайшие и отдаленные результаты : автореф. дис. на соискание уч. степени канд. мед. наук : 14.00.28, 14.00.14 / А. М. Зайцев; НИИ нейрохирургии им. акад. Н. Н. Бурденко РАМН. — М., 2004. — 28 с.

9. Диагностика и лечение больных с опухолями краниофациальной локализации / [Зозуля Ю. А., Заболотный Д. И., Паламар О. И. и др.] // Ринологія. — 2002. — № 2. — С. 14—23.

10. Капитанов Д. Н. Внутриносовые эндоскопические методики в диагностике и лечении патологии основания черепа : автореф. дис. на соискание уч. степени д-ра мед. наук / Д. Н. Капитанов. — М., 2004.

11. Махулько-Горбацевич Г. С. Клиника, патоморфология и гистогенез хордом / Г. С. Махулько-Горбацевич, Л. Л. Рохлин // Украинский медицинский архив. — 1929. — № 1—2. — С. 23—54.

12. Ольшанский В. О. Лечение распространенных злокачественных опухолей слизистой оболочки носа и околоносовых пазух / В. О. Ольшанский, А. М. Сдвижков // Российская ринология, приложение 2. — 1994. — С. 92.

13. Сидоркин Д. В. Хордомы основания черепа: Методы хирургического и комбинированного лечения : автореф. дис. на соискание уч. степени д-ра мед. наук / Д. В. Сидоркин. — М., 2009.

14. Комбінована етмоїдектомія (зовнішня трансназальна і транскраніальна фронтальна) з приводу злоякісної пухлини пазухи решітчастої кістки) / [Поліщук М. Є., Лукач Е. В., Опанащенко Г. О. та ін.] // Журнал вушних, носових і горлових хвороб. — 1995. — № 3. — С. 43—45.

15. Усачев Д. Ю. Тактика хирургического лечения внутричерепных хордом : автореф. дис. на соискание уч. степени канд. мед. наук : спец. 14.00.28 / Д. Ю. Усачев; НИИ нейрохирургии им. Н. Н. Бурденко. — М., 1998. — 154 с.

16. Шкарубо А. Н. Хирургия опухолей основания черепа с использованием трансназального и трансорального доступов с эндоскопическим контролем (аденомы гипофиза, краниофарингиомы, хордомы : автореф. дис. на соискание уч. степени д-ра мед. наук : спец. 14.00.28 Нейрохирургия / Шкарубо Алексей Николаевич. — М., 2007.

17. Combined craniofacial resection of anterior skull base tumors: long-term results and experience of single institution / [Abuzayed B., Canbaz B., Sanus G. Z. et al.] // Neurosurg. Rev. — 2011 Jan; 34(1): 101—13.

18. Albu S. Craniofacial resection for malignant tumors of the paranasal sinuses / [Albu S., StFlorian I., Szabo I.] // Chirurgia (Bucur). — 2011 Mar-Apr; 106(2): 219—25.

19. Surgical treatment of tumors in the anterior skull base using the transbasal approach / [Arita N., Mori S., Sano M. et al.] // Neurosurgery. — 1989. — Vol. 74. — P. 379—384.

20. Blitzer A. Craniofacial resection of ossifying fibromas and osteomas of the sinuses / Blitzer A., Post K. D., Conley J. // Arch Otolaryngol Head Neck Surg. — 1989 Sep; 115(9): 1112—5.

21. Cansiz H. Surgical approaches to juvenile nasopharyngeal angiofibroma / H. Cansiz, M. G. Güvenç, N. Şekerci̇oğlu // Journal of Cranio-Maxillofacial Surg. — 2006; 24: 3—8.

22. Anterior craniofacial resection for malignant ethmoid tumors — a series of 91 patients / [Cantu G., Solero C. L., Mariani L. et al.] // Head Neck. — 1999 May 21: 185—91.

23. Esthesioneuroblastoma / [Elloumi F., Boujelbene N., Ghorbal L. et al.] // Bull Cancer. — 2012 Oct 1.

24. Craniofacial approaches to large juvenile angiofibromas / [Kalani M. Y., Kalani M. A., Kalb S. et al.] // J Neurosurg Pediatr. — 2011 Jul; 8(1): 71—8.

25. Anterior craniofacial resection: oncologic outcome and complications in a series of 111 cases / [Suarez C., Llorente J. L., FernándezdeLeón R. et al.] // Acta Otorrinolaringol. Esp. — 2004 Jan; 55(1): 27—33.

Надійшла до редакції 05.02.2014 р.

ПАЛАМАР Орест Ігорович, кандидат медичних наук, лікар-нейрохірург Державної установи «Інститут отоларингології ім. О. С. Коломійченка Національної академії медичних наук України», м. Київ; e-mail: p_orest@ukr.net

ГУК Андрій Петрович, кандидат медичних наук, лікар-нейрохірург ДУ «Інститут отоларингології ім. О. С. Коломійченка НАМН України », м. Київ; e-mail: a.huk@uscp.kiev.ua

ПОЛІЩУК Микола Єфремович, доктор медичних наук, професор, член-кореспондент НАМН України, завідувач кафедри нейрохірургії Національної медичної академії післядипломної освіти імені П. Л. Шупика, м. Київ; e-mail: neurosurgeon@ukr.net

PALAMAR Orest Igorovych, MD, PhD, neurosurgeon of the State Institution "O. S. Kolomiychenko's Institute of Otolaryngology of the National Academy of Medical Sciences of Ukraine", Kyiv; e-mail: p_orest@ukr.net

HUK Andrii Petrovych, MD, PhD, neurosurgeon of the SI "O. S. Kolomiychenko's Institute of Otolaryngology of the NAMS of Ukraine", Kyiv; e-mail: a.huk@uscp.kiev.ua

POLISHCHUK Mykola Yefremovych, Doctor of Medical Sciences, Professor, Corresponding Member of the NAMS of Ukraine, Head of the Department of Neurosurgery of the Shupyk's National medical Academy of Postgraduate Education, Kyiv; e-mail: neurosurgeon@ukr.net