

УДК 616.831-005.8:612.015:615.849:001.8

В. Н. Мищенко, В. В. Соколик

БОЛЕЗНЬ МЕЛКИХ СОСУДОВ МОЗГА (НЕЙРОРАДИОЛОГИЧЕСКИЕ И БИОХИМИЧЕСКИЕ МАРКЕРЫ)

В. М. Міщенко, В. В. Соколик

ХВОРОБА НЕВЕЛИКИХ СУДИН МОЗКУ (НЕЙРОРАДІОЛОГІЧНІ І БІОХІМІЧНІ МАРКЕРИ)

V. M. Mishchenko, V. V. Sokolyk

BRAIN SMALL VESSELS DISEASE (NEUROIMAGING AND BIOCHEMICAL MARKERS)

В статье представлены данные о нейрорадиологических и биохимических маркерах у больных с болезнью мелких сосудов головного мозга. В работе показаны характерные для этой патологии структурные изменения головного мозга, определяемые с помощью магнитно-резонансной томографии, а также специфические и неспецифические биомаркеры. Установлено, что наиболее характерными нейрорадиологическими маркерами при болезни мелких сосудов головного мозга являются симптомные и «немые» лакунарные инфаркты мозга, поражение белого вещества, расширение периваскулярных пространств. Представлены результаты исследований специфических (белок S-100β, нейронспецифическая энлаза) и неспецифических (цитокины) биомаркеров в сыворотке крови больных с болезнью мелких сосудов мозга.

Ключевые слова: болезнь мелких сосудов мозга, структурные изменения головного мозга, специфические и неспецифические биомаркеры.

У статті наведено дані про нейрорадіологічні і біохімічні маркери у хворих на хворобу невеликих судин головного мозку. У роботі показані характерні для цієї патології структурні зміни головного мозку, які визначаються за допомогою магнітно-резонансної томографії, а також специфічні і неспецифічні біомаркери. Встановлено, що найбільш характерними нейрорадіологічними маркерами при хворобі невеликих судин головного мозку є симптомні й «німі» лакунарні інфаркти мозку, ураження білої речовини, розширення периваскулярних просторів. Подані результати досліджень специфічних (білок S-100β, нейронспецифічна енлаза) та неспецифічних (цитокіни) біомаркерів в сироватці крові хворих на хворобу невеликих судин мозку.

Ключові слова: хвороба невеликих судин мозку, структурні зміни головного мозку, специфічні і неспецифічні біомаркери.

In the article data about neuroimaging and biochemical markers in patients with brain small vessels disease (BSVD) are presented. In the work characteristic for this pathology structural brain damages detected with Magnetic resonance imaging as well as specific and non-specific biomarkers are demonstrated. It was found out that in BSVD the most typical neuroimaging markers were symptomatic and "silent" lacunar brain infarcts, white matter lesions, a dilation of perivascular spaces. Results of researches of specific (S-100 beta protein, neuron-specific enolase) and non-specific (cytokines) biomarkers in blood serum in patients with BSVD are presented.

Key words: brain small vessels disease, brain structural damages, specific and non-specific biomarkers.

В последние годы внимание многих исследователей привлечено к проблеме болезни мелких сосудов мозга. Термин «болезнь мелких сосудов» (БМС) используется для отражения клинических, радиологических или патологических явлений, приписываемых болезни мелких перфорирующих артерий и артериол, венул и капилляров, которые обеспечивают кровоснабжение глубоких структур головного мозга [1]. Поражение мелких сосудов считают одним из наиболее распространенных патоморфологических процессов в сосудистой неврологии. Оно играет ключевую роль в развитии инсульта, деменции, старения. Поражение мелких сосудов является, в основном, системным расстройством, при котором страдают различные органы. Однако в некоторых случаях головной мозг является основной мишенью такого поражения. Существуют различные типы поражения мелких сосудов, частота их встречаемости существенно отличается. Причинами их развития может быть артериосклероз, амилоидная ангиопатия, наследственные или генетические заболевания мелких сосудов, поражения мелких сосудов, связанные с воспалением и иммунной патологией, коллагеноз вен и другие. Наиболее распространенной формой являются артериосклероз или поражения, связанные с возрастом и сосудистыми формами риска.

Появление и широкое внедрение в клиническую практику новых методов нейровизуализации позволило по-новому оценить распространенность патологии мелких артерий и определить их роль в патогенезе развития мозгового инсульта и деменции. Так, с помощью этих методов было установлено, что основными структурными

проявлениями БМС являются мелкие глубокие инфаркты головного мозга, повреждения белого вещества головного мозга, мозговые микрокровоизлияния [2, 3].

Наиболее частым проявлением БМС являются мелкие глубокие инфаркты головного мозга. Этим термином обозначают мелкие субкортикальные инфаркты от 3 мм до 20 мм в диаметре, выявляемые при компьютерной томографии (КТ) или магнитно-резонансной томографии (МРТ). Часть таких очагов может клинически сопровождаться острым очаговым дефицитом. В этом случае речь идет о симптомных лакунарных инфарктах (ЛИ) мозга, которые составляют от 20 до 30 % всех подтипов ишемического инсульта. Частота их встречаемости составляет в развитых странах приблизительно 0,33 на 1000 пожилого населения в год [2], а летальность — 1 % в течение месяца, к концу года — от 2,4 до 10 % [3].

Однако в большинстве случаев выявляемые при нейровизуализации глубокие инфаркты мозга клинически не проявляются признаками острого нарушения мозгового кровообращения. Такие очаги принято называть «немые», или субклинические инфаркты мозга. Распространенность субклинических, или «немых» глубоких инфарктов головного мозга варьирует от 8 до 28 % [4]. Заболеваемость «немыми» инфарктами мозга (НИМ) в популяционных исследованиях составляет приблизительно 2—3 % в год у пожилых людей, живущих в развитых странах [4, 5]. Такие колебания в показателях распространенности и заболеваемости зависят от использования различных методов нейровизуализации (КТ или МРТ головного мозга). Известно, что МРТ является более чувствительным методом в выявлении данной патологии [6]. А проведение МРТ в режиме диффузно-взвешенной визуализации во FLAIR-режиме позволяет

с большей долей вероятности выявлять повреждения головного мозга, которые возникают при патологии мелких сосудов.

До настоящего времени было мало известно о клинической значимости таких очагов. Большинство исследователей считало «находкой» обнаружение НИМ при нейровизуализации или посмертно. «Немые» очаги обнаруживали у 20 % здоровых пожилых людей. Однако длительные наблюдения за такими пациентами показали наличие и прогрессирование у них различных неврологических синдромов, а также когнитивных расстройств. В ряде исследований было показано, что существуют общие факторы риска как для развития симптомных, так и асимптомных ЛИ. К ним относятся пожилой возраст, артериальная гипертензия, сахарный диабет, курение, дислипидемия, болезни сердца [7—9].

Сегодня признано, что помимо лакун патология белого вещества является одним из нейрорадиологических маркеров БМС. Проведение масштабных нейровизуализационных исследований показало, что у 80 % лиц белого населения старше 60 лет встречается патология белого вещества [10]. Гиперинтенсивность белого вещества наблюдается у 2/3 больных деменцией и у 1/3 лиц с болезнью Альцгеймера [11]. Изменения белого вещества выглядят при МРТ в T₂-режимах в виде участков повышенной интенсивности, которые находятся вблизи или отдаленно от желудочков. Чаще они локализируются в белом веществе лобной доли [10, 12]. Такие диффузные области ослабления в белом веществе, которые обнаруживали при КТ, называли «лейкоареозис» [13]. Патоморфологические исследования белого вещества выявляют широкий диапазон изменений, которые включают бледность миелина, расширение периваскулярных пространств, инфаркты, глиоз, утрату аксонов [14]. По мере сливания таких повреждений развивается полная утрата всего нервного волокна и появляется картина гиперинтенсивности при МРТ-исследованиях. Установлено, что наличие таких изменений сопровождается нарушением познавательных функций, походки, мочеиспускания, падениями, расстройствами настроения [15].

Широкое внедрение в клиническую практику методов нейровизуализации привело к росту выявления и мозговых микрокровоизлияний [16]. Они представляют собой гипointенсивные повреждения диаметром 2—5 мм, которые визуализируются при МРТ в режиме градиентного эха или визуализации [17]. Их распространенность составляет 5 % среди здоровых взрослых, 34 % — среди лиц, перенесших ишемический инсульт, и 60 % — среди лиц после нетравматического внутримозгового кровоизлияния. Клиническое значение микрокровоизлияний является темой продолжающихся исследований. Однако уже сегодня известно, что микрокровоизлияния связаны с нарушением когнитивных функций [16].

Помимо вышеперечисленных структурных изменений, одним из проявлений БМС является расширение периваскулярных пространств. Расширение периваскулярных пространств или пространств Вирхова — Робена часто встречается у людей пожилого возраста. Их часто ошибочно принимают за глубокие инфаркты мозга. На самом деле это — заполненные спинномозговой жидкостью полости диаметром 2 мм, которые окружают мелкие проникающие артериолы. Они могут возникать вследствие воспаления или нарушения целостности гематоэнцефалического барьера, накопления амилоида вдоль стенки сосуда, атрофии головного мозга и других причин [18].

Таким образом, вышеперечисленные данные свидетельствуют о том, что существуют радиологические суррогатные маркеры болезни мелких сосудов головного мозга, которые выявляются при нейровизуализации. Причины и механизмы, лежащие в основе этих феноменов, изучены еще недостаточно. Так, было высказано предположение, что основными важными механизмами, лежащими в основе развития глубоких инфарктов мозга, является собственно сама БМС [19], эмболическая окклюзия, эндотелиальная дисфункция [19—21], иммунные механизмы [22] и другие.

Помимо нейрорадиологических маркеров в диагностике и прогнозе течения БМС, некоторые исследователи указывают на биохимические маркеры [23]. Необходимо отметить, что в настоящее время клинические исследования в области биомаркеров находятся в стадии развития. Условно биомаркеры можно подразделить на специфические (белки нейронального, глиального, микроглиального происхождения) и неспецифические (маркеры тромбоза, коагуляции, воспалительного процесса).

В Национальном институте здоровья в США сформулировано следующее определение для биомаркеров: «параметр, который может объективно измерен как показатель нормальных биологических, патогенных процессов или фармакологического ответа на терапевтическое вмешательство» [24].

Перспективные биомаркеры в настоящее время используются в различных областях, в том числе при поиске лекарственных средств, в молекулярной диагностике, разработке диагностических тестов, и в принятии решения о назначении терапии. Специфические биомаркеры должны соответствовать следующим требованиям: 1) маркер должен отражать степень повреждения корково-подкорковых структур головного мозга, 2) быть доступным для определения в биологических жидкостях пациентов на ранних стадиях болезни, 3) результаты измерения маркера должны коррелировать с клиническими данными и результатами нейровизуализации, 4) уровень маркера должен давать представление о возможном исходе заболевания, 5) значение маркера должно помочь врачу подобрать или скорректировать терапию, дозировки лекарственных средств. Поиск специфических биомаркеров особо важен в диагностике БМС.

Среди специфических биомаркеров наиболее значимыми являются нейрональные и глиальные маркеры. К первым относят глутамат, G-моцистеин, нейронспецифическую энлазу, тау-белок, N-ацетиласпартат, NR2-пептид, NR2-антитела и др. Глиальные маркеры включают белок S-100β, основной белок миелина, глиальный фибриллярный белок.

Среди неспецифических маркеров у больных с БМС представляют интерес исследования концентрации противовоспалительных цитокинов, благодаря их участию в механизмах апоптоза. На сегодня установлено, что существует прочная связь между системным воспалением и развитием инсульта, а также, что воспаление, вероятно, приводит к разрушительным эффектам [25—27]. При этом вовлекаются не только периферические, но и глиальные, эндотелиальные клетки головного мозга, а также нейроны. Известно, что атеросклеротические изменения вызывают хроническое неспецифическое воспаление как в эндотелии капилляров, так и в ишемизированных участках головного мозга. Поэтому представляло интерес исследовать наличие воспалительного процесса у больных с БМС по уровню про- и противовоспалительных цитокинов (IL-1β, TNF-α, IL-6, IL-10) и маркеров врожденного

иммунитета и амилоидогенеза — β -амилоидных пептидов 1-40 ($A\beta_{40}$) и 1-42 ($A\beta_{42}$). Как показывает анализ литературных данных, таких исследований проведено мало, а имеющиеся данные носят противоречивый характер.

Поэтому целью нашего исследования явилось исследование нейрорадиологических и некоторых биохимических маркеров БМС для усовершенствования диагностики и прогноза течения заболевания у этих больных.

Задачи исследования:

- 1) изучить клиничко-неврологические особенности течения БМС;
- 2) исследовать структурные изменения головного мозга по данным МРТ;
- 3) исследовать концентрацию белков S-100 β и нейронспецифической энтолазы у больных с БМС;
- 4) исследовать содержание противовоспалительных цитокинов у обследованных больных.

Для решения поставленных задач в работе были использованы следующие методы исследования: клиничко-неврологический, МРТ головного мозга, биохимический, статистический.

Количественное измерение концентрации белков S-100 β и NSE (нейронспецифическая энтолаза) в сыворотке крови осуществляли методом иммуноферментного анализа (ИФА) с помощью наборов CanAgS100 EIA (Sweden) и NSE-ИФА-БЕСТ (Россия). Содержание β -амилоидных пептидов 1-40 и 1-42 определяли методом ИФА с помощью ELISA Kit фирмы Invitrogen BCM Diagnostics, USA.

Концентрацию цитокинов в образцах сыворотки крови определяли «сэндвич»-методом твердофазного ИФА на микропланшетном анализаторе GBG Stat Fax 2100 (USA) с помощью наборов реагентов «ИЛ-1 β -ИФА-Бест», «ИЛ-6-ИФА-Бест», «ИЛ-10-ИФА-Бест» и альфа-ФНО-ИФА-Бест фирмы «Вектор-Бест».

Полученные данные обрабатывали статистически, вероятность различий оценивали по *t*-критерию Фишера — Стьюдента. Критическим уровнем значимости (*p*) при проверке статистических гипотез считали 0,05, для тенденции к изменениям — 0,1.

Нами было обследовано 124 больных с клиническими и нейрорадиологическими признаками БМС. Возраст обследованных был от 50 до 82 лет, средний возраст составил 66,3 года. Большинство больных страдало артериальной гипертензией. У половины пациентов обнаружена дислипидемия, у трети больных — сахарный диабет, у 20,2 % — фибрилляция предсердий. 20,2 % — курили, ожирение имело место у 25 % больных. Контрольную группу составили 32 пациента соответствующего возраста, у которых при нейровизуализации не было выявлено очаговых изменений головного мозга, а также поражения белого вещества, микрокровоизлияний.

На основании проведенных клиничко-неврологических исследований нами были выявлены следующие симптомы и синдромы у обследуемых больных. Среди клинических проявлений заболевания особого внимания заслуживают экстрапирамидные расстройства, обнаруженные у 70,2 % больных, особенно ригидность и брадикинезия, положительные рефлексы орального автоматизма, нарушения равновесия и ходьбы. Экстрапирамидные нарушения в основном проявлялись олигобрадикинезией, гипомимией, сложностью инициации двигательных актов, трудностью переключения с одного действия на другое. Мышечная ригидность была более выражена в нижних конечностях. У некоторых больных наблюдалась апраксия ходьбы с замедлением походки,

укорочением и неравномерностью шага, неустойчивостью при поворотах, тремором конечностей. У 20,2 % больных отмечался тремор верхних конечностей в покое. Почти у половины больных отмечались атактические расстройства, которые проявлялись нарушением стояния и ходьбы. Псевдобульбарный синдром был выявлен у 82 (66,1 %) обследованных больных. Он проявлялся рефлексами орального автоматизма, в тяжелых случаях — дизартрией, эпизодами насильственного плача и смеха. Пирамидная недостаточность была выявлена у 43,5 % больных, достигала степени пареза только у 3,2 % больных. При обследовании выявлялись изменения в рефлекторной сфере — оживление сухожильных и периостальных рефлексов (нередко — асимметричное) с расширением рефлексогенных зон, угнетение поверхностных рефлексов, кистевых и стопных патологических рефлексов. У части больных наблюдались сенсорные расстройства в виде снижения слуха, шум в ушах, зрительные расстройства в виде фотопсий.

Среди обследованных нами пациентов с БМС когнитивные нарушения различной степени выраженности были выявлены у 114 больных (91,9 %). Характерной особенностью когнитивного дефицита у большинства этих больных была замедленность психической деятельности, снижение внимания, речевой активности, нарушение планирования, организации и контроля деятельности. Характерной была флюктуация течения когнитивных расстройств.

Повреждения при БМС лучше выявлялись при проведении МРТ в режиме диффузно-взвешенной визуализации во FLAIR-режиме. Наши исследования показали, что у 67 больных (54,0 %) гипотензивные очаги располагались в базальных ядрах, внутренней капсуле, у 42 больных (33,9 %) — субкортикально, у 15 больных (12,1 %) — в стволе мозга. Размеры таких очагов колебались от 5 до 15 мм. Обнаруженные очаговые изменения вещества головного мозга у 92 больных (74,2 %) сопровождалась признаками гиперинтенсивности белого вещества головного мозга. Объем поражения белого вещества был разным у обследованных нами больных и колебался от 10 до 30 % объема белого вещества полушарий. Как правило, наблюдалось двустороннее поражение белого вещества в перивентрикулярной области, зрительной лучистости, в семиовальном центре. Почти у половины обследованных больных наблюдалось расширение периваскулярных пространств, желудочковой системы, что свидетельствовало не только об уменьшении мозгового вещества в глубинных отделах мозга, но и возможно, о снижении резистентности перивентрикулярных тканей к ликвородинамическим влияниям.

Биохимические исследования проведены 36 больным с БМС. Определен уровень наиболее изученных специфических и неспецифических биомаркеров, характерных для цереброваскулярных заболеваний, в сыворотке крови больных (табл. 1).

Таблица 1
Уровень маркерных нейрональных белков (S-100 β , NSE) в сыворотке больных с БМС

Показатель	Больные БМС	Норма
Белок S-100 β , нг/л	93,44 \pm 16,25*	54,0 \pm 7,8
NSE, мкг/л	4,24 \pm 1,06	3,6 \pm 2,2

Примечание: * — достоверность отличий в сравнении с нормой (*p* < 0,05)

Белок S-100β участвует во внутриклеточной передаче сигнала путем ингибирования фосфорилирования белков, регуляции ферментной активности и Ca²⁺-гомеостаза. Увеличение концентрации белка S-100β в спинномозговой жидкости и сыворотке крови определяется у больных с ишемическим инсультом, травмой мозга, субарахноидальной геморрагией, опухолью мозга и дегенеративными заболеваниями [25]. В настоящее время этот маркер рассматривается как показатель целостности гематоэнцефалического барьера. Наши исследования показали, что содержание белка S-100β у обследованных больных было повышено по сравнению с нормой в 1,73 раза.

Содержание нейронспецифической эналазы в сыворотке крови у больных с БМС было выше, чем в контрольной группе, и составило 4,24 ± 1,06 мкг/л. Нейронспецифическая эналаза является димером нейронального цитоплазматического изофермента гликолитического фермента эналазы. Высокие концентрации нейронспецифической эналазы характерны для больных с деменцией, после черепно-мозговой травмы, в острой стадии ишемического инсульта. Увеличение этого показателя у больных с БМС свидетельствует об участии нейродегенеративного процесса в патогенезе БМС.

Представляло интерес изучить роль воспалительных процессов в патогенезе и прогнозе течения БМС. Определяли уровень цитокинов (IL-1β, TNF-α, IL-6, IL-10) в сыворотке крови у пациентов с БМС (рис. 1).

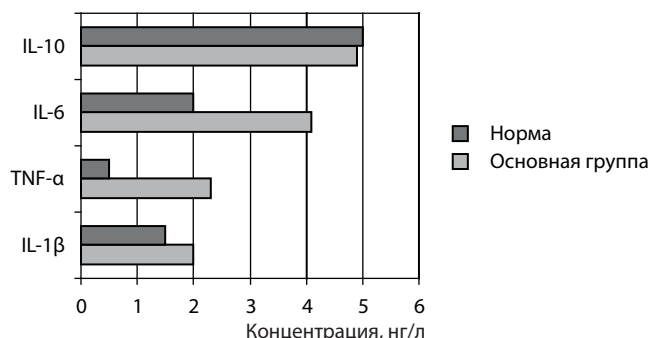


Рис. 1. Уровень цитокинов в сыворотке крови у пациентов с БМС (основная группа) по сравнению с нормой

У обследованных с БМС наблюдалось повышенное содержание IL-6, в то время как уровень IL-10 не отличался от нормальных величин, что свидетельствовало об истощении противовоспалительного цитокинового звена.

Также нами было проведено исследование β-амилоидного пептида 1-40, который считают признаком врожденного иммунитета. Кроме того, этот пептид также является маркером амилоидоза и агрегации пептидов. Его рассматривают как биомаркер деменции. Содержание β-амилоидных пептидов 1-40 (Aβ₄₀) и 1-42 (Aβ₄₂) в сыворотке крови больных с БМС представлено на рисунке 2.

В нашем исследовании было установлено достоверное увеличение содержания β-амилоидного пептида 1-40 у обследованных нами больных. Это свидетельствовало о включении врожденного иммунитета в процесс хронизации воспаления у больных с БМС. Содержание амилоидогенного β-амилоидного пептида 1-42 не отличалось существенно от показателей нормы.

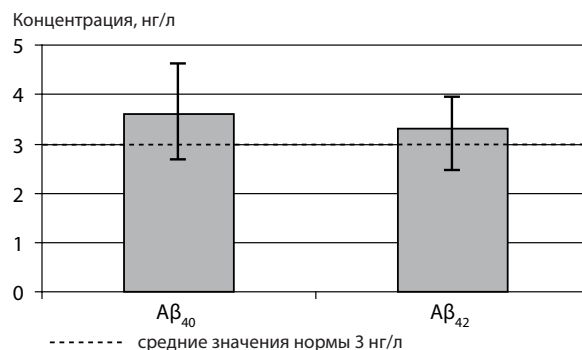


Рис. 2. Содержание β-амилоидных пептидов 1-40 (Aβ₄₀) и 1-42 (Aβ₄₂) в сыворотке крови больных с БМС

Таким образом, проведенные биохимические исследования свидетельствуют о том, что у больных с БМС отмечается активация цитокинового звена воспаления, врожденного иммунитета, а также увеличение проницаемости гематоэнцефалического барьера. Конечно, необходимо проведение дальнейших исследований на большем количестве пациентов для определения значимости этих и других биомаркеров в диагностике и прогнозе течения БМС.

Наиболее характерными нейрорадиологическими маркерами БМС являются мелкие глубокие инфаркты головного мозга, гиперинтенсивность белого вещества, расширение периваскулярных пространств. Концентрация белков S-100β и NSE, а также цитокинов в сыворотке крови могут быть биомаркерами БМС. Сопоставление биохимических показателей с клиническими и нейровизуализационными данными показало, что более высокие концентрации IL-1β, S-100β отмечены у пациентов с множественными «немыми» инфарктами мозга и с большими объемами поражения белого вещества. У этих больных были более выраженные экстрапирамидные нарушения. Установлена прямая корреляционная связь между уровнем нейронспецифической эналазы и степенью выраженности когнитивных расстройств.

Список литературы

1. Pantoni L. Cerebral small vessel disease: from pathogenesis and clinical characteristics to therapeutic challenges. // *Lancet Neurol.* — 2010; 9: 689—701.
2. Sudlow C. L. Comparable studies of the incidence of stroke and its pathological types: results from an international collaboration. International stroke incidence collaboration / C. L. Sudlow, C. P. Warlow // *Stroke.* — 1997; 28: 491—9.
3. The natural history of lacunar infarction: the Oxfordshire Community Stroke Project / [Bamford J., Sandercock P., Jones L., Warlow C.] // *Ibid.* — 1987; 18: 545—51.
4. Vermeer S. E. Silent brain infarcts: a systematic review / Vermeer S. E., Longstreth W. T. Jr, Koudstaal P. J. // *Lancet Neurol.* — 2007; 6: 611—9.
5. Incidence and risk factors of silent brain infarcts in the population-based Rotterdam Scan Study / [Vermeer S. E., Den Heijer T., Koudstaal P. J. et al.] // *Ibid.* — 2003; 34: 3926.
6. Wardlaw J. M. Differing risk factors and outcomes in ischemic stroke subtypes: focus on lacunar stroke / J. M. Wardlaw // *Future Neurol.* — 2011; 6: 201—22.
7. Jackson C. Are lacunar strokes really different? A systematic review of differences in risk factor profiles between lacunar and nonlacunar infarcts / C. Jackson, C. Sudlow // *Stroke.* — 2005; 36: 891—901.
8. Differing risk factor profiles of ischemic stroke subtypes: evidence for a distinct lacunar arteriopathy? / [Jackson C. A., Hutchison A., Dennis M. S. et al.] // *Ibid.* — 2010; 41: 624—9.

9. Prevalence and correlates of silent cerebral infarcts in the Framingham Offspring Study / [Das R. R., Seshadri S., Beiser A. S. et al.] // *Stroke*. — 2008; 39: 2929—35.
10. Prevalence of cerebral white matter lesions in elderly people: a population based magnetic resonance imaging study. The Rotterdam Scan Study / [de Leeuw F. E., de Groot J. C., Achten E. et al.] // *Neurol. Neurosurg. Psychiatry*. — 2001; 70: 9—14.
11. Cognitive and neurologic findings in demented patients with diffuse white matter lucencies on computed tomographic scan (leuko-araiosis) / [Steingart A., Hachinski V. C., Lau C. et al.] // *Arch. Neurol.* — 1987; 44: 36—9.
12. The location of white matter lesions and gait — a voxel-based study / [Srikanth V., Phan T. G., Chen J. et al.] // *Ann Neurol*. — 2010; 67: 265—9.
13. Hachinski V. C. Leukoaraiosis / Hachinski V. C., Potter P., Merskey H. // *Arch Neurol*. — 1987; 44: 21—3.
14. Pathologic correlates of incidental MRI white matter signal hyperintensities / [Fazekas F., Kleinert R., Ofifenbacher H. et al.] // *Neurology*. — 1993; 43: 1683—9.
15. Association of gait and balance disorders with age-related white matter changes: the LADIS study / [Baezner H., Blahak C., Poggesi A. et al.] // *Ibid.* — 2008; 70: 935—42.
16. Cerebral microbleeds: a guide to detection and interpretation / [Greenberg S. M., Vernooij M. W., Cordonnier C. et al.] // *Lancet Neurol.* — 2009; 8: 165—74.
17. Small chronic hemorrhages and ischemic lesions in association with spontaneous intracerebral hematomas / [Tanaka A., Ueno Y., Nakayama Y. et al.] // *Stroke*. — 1999; 30: 1637—42.
18. Moran C. Cerebral small vessel disease: a review of clinical, radiological, and histopathological phenotypes / Moran C., Phan T. G., Srikanth V. K. // *Int. J. Stroke*. — 2012. — Vol. 7. — Issue 1. — P. 36—46.
19. Patel B. Magnetic resonance imaging in cerebral small vessel disease and its use as a surrogate disease marker / B. Patel, H. S. Markus // *Ibid.* — 2011; 6: 47—59.
20. Retinal microvasculature in acute lacunar stroke: a cross-sectional study / [Lindley R. I., Wang J. J., Wong M. C. et al.] // *Lancet Neurol.* — 2009; 8: 628—34.
21. Thompson C. S. Living beyond our physiological means: small vessel disease of the brain is an expression of a systemic failure in arteriolar function: a unifying hypothesis / C. S. Thompson, A. M. Hakim // *Stroke*. — 2009; 40: e322—30.
22. Endothelial activation in lacunar stroke subtypes / [Knottnerus I. L., Govers-Riemslog J. W., Hamulyak K. et al.] // *Stroke*. — 2010; 41: 1617—22.
23. Jain K. K. *The Handbook of Biomarkers* / K. K. Jain. — N. Y.: Humana Press, 2010. — P. 492.
24. Biomarkers and surrogate endpoints in clinical research: definitions and conceptual model / NIH Definitions Working Group. In: *Biomarkers and Surrogate Endpoints: Clinical Research and Applications* / Downing, G. J. (ed.). — Amsterdam : Elsevier, 2000. — P. 1—9.
25. Lipoxin A4 analogue protects brain and reduces inflammation in a rat model of focal cerebral ischemia reperfusion / [Ye X. H., Wu Y. Guo P. P. et al.] // *Brain Res.* — 2010; 1323: 174—83.
26. Protective role of reactive astrocytes in brain ischemia / [Li L., Lundkvist A., Andersson D. et al.] // *J. Cereb. Blood Flow. Metab.* — 2008; 28: 468—81.
27. Microglia provide neuroprotection after ischemia / [Neumann J., Gunzer M., Gutzeit H. O. et al.] // *FASEB J.* — 2006; 20: 714—16.

Надійшла до редакції 10.06.2014 р.

МІЩЕНКО Владислав Миколайович, кандидат медичних наук, провідний науковий співробітник відділу нейропсихокібернетики Державної установи «Інститут неврології, психіатрії та наркології Національної академії медичних наук України» (ДУ «ІНПН НАМН України»), м. Харків; e-mail: 1976mv@ukr/net

СОКОЛІК Вікторія Василівна, кандидат біологічних наук, провідний науковий співробітник лабораторії нейрофізіології, імунології і біохімії ДУ «ІНПН НАМН України», м. Харків; e-mail: sokolik67@rambler.ru

MISHCHENKO Vladyslav Mykolaiovych, MD, PhD, Leading Researcher of the Department of Neuropsychocypernetics of the State Institution "Institute of Neurology, Psychiatry and Narcology of the National Academy of Medical Sciences of Ukraine" ("INPN of the NAMS of Ukraine" SI), Kharkiv; e-mail: 1976mv@ukr/net

SOKOLIK Victoria Vasylivna, PhD in Biological Sciences, Leading Researcher of the Laboratory of neurophysiology, immunology and biochemistry of the "INPN of the NAMS of Ukraine" SI, Kharkiv; e-mail: sokolik67@rambler.ru